

Małopolskie Centrum Oparzeniowo-Plastyczne, Replantacji Kończyn z
Ośrodkiem Terapii Hiperbarycznej Szpitala Specjalistycznego im. Ludwika
Rydygiera w Krakowie sp. z o.o.

lek. med. Maciej Stala

**Wpływ hiperbarii tlenowej na regenerację tkanek po wtórnych
zabiegach rekonstrukcyjnych u pacjentów po subtotalnej amputacji
palców ręki**

Rozprawa doktorska

Promotor: dr hab. n. med. Anna Chrapusta

Małopolskie Centrum Oparzeniowo-Plastyczne, Replantacji Kończyn z
Ośrodkiem Terapii Hiperbarycznej Szpitala Specjalistycznego im. Ludwika
Rydygiera w Krakowie sp. z o.o.

Kierownik Centrum: dr hab. n. med. Anna Chrapusta

Wrocław 2021

Składam podziękowania mojemu Promotorowi, za motywowanie do badania, czuwanie nad prawidłowym jego przebiegiem i zawsze szczerą
chęć pomocy.

Podziękowania pragnę złożyć również zespołowi
Ośrodka Hiperbarii Tlenowej za cierpliwość i pomoc w organizacji badań.

Chciałbym serdecznie podziękować
wszystkim Pacjentom, którzy zgodzili się na udział w badaniu w trudnym
dla nas wszystkich czasie pandemii Covid-19.

Dziękuję mojej Żonie i Rodzicom za to, że zawsze mogę na Was liczyć.

„ To someone who has nothing, a little is a lot”

Sterling Bunnell

I. WSTĘP.....	7
1.1 Anatomia.....	9
1.2 Mikrokrążenie.....	11
1.3 Amputacja.....	11
1.4 Replantacja.....	11
1.5 Wtórne dysfunkcje pourazowe rąk.....	13
1.5.1 Uszkodzenia nerwów.....	13
1.5.2 Zaburzenia funkcji ruchowej.....	14
1.5.2.1 Sztywny palec, przykurcze stawów.....	15
1.5.2.2 Uszkodzenia ścięgien.....	15
1.5.3 Rany i przykurczające blizny skórne.....	16
1.5.4 Zaburzenia zrostu.....	16
1.5.5 Zapalenie kości i szpiku.....	17
1.6 Wybrane operacje naprawcze w dysfunkcjach złożonych palców.....	18
1.6.1 Wybrane techniki uwolnienia przykurczów skóry i blizn.....	18
1.6.2 Wtórne zabiegi rekonstrukcyjne na tkance kostnej.....	18
1.6.3 Uwolnienie przykurczów stawów.....	19
1.6.4 Wtórna naprawa nerwów.....	20
1.6.5 Leczenie zapalenia kości i szpiku.....	20
1.7 Gojenie ran pooperacyjnych i kości.....	20
1.7.1 Gojenie kości.....	20
1.7.2 Angiogeneza.....	21
1.7.3 Gojenie rany.....	22
1.8 Hiperbaria tlenowa.....	23
1.9 Metody pomiaru utlenowania.....	24
1.9.1 Przechskórny pomiar prężności tlenu.....	24
1.9.2 Pulsoksymetria.....	24
II. ZAŁOŻENIA I CELE PRACY.....	25
III. MATERIAŁ KLINICZNY I METODY BADAŃ.....	26
3.1 Materiał kliniczny.....	26
3.2 Metody pomiarów.....	26
3.2.1 Pomiary przechskórnej oksymetrii (T _{cp} O ₂).....	27
3.2.2 Uszczelnienie przystawki czujnika do pomiarów T _{cp} O ₂	30
3.2.3 Pomiary saturacji.....	31

IV. WYNIKI BADAŃ	33
4.1 Badanie wpływu dodatkowego uszczelnienia pierścienia mocującego czujnik na wyniki pomiarów T_{cpO_2}	33
4.2 Badanie zmiany wyników pomiarów T_{cpO_2} w zależności od lokalizacji czujnika.....	36
4.3 Badanie zmiany wyników pomiarów T_{cpO_2} przed i po zabiegu.....	38
4.4 Ocena zmian wyników saturacji przed i po zabiegu.....	39
4.5 Badanie zmian wartości pomiarów T_{cpO_2} w trakcie sprężenia w komorze hiperbarycznej w odniesieniu do pomiarów przed zabiegiem...	40
4.6 Badanie zmian wartości pomiarów T_{cpO_2} w trakcie sprężenia w komorze hiperbarycznej w odniesieniu do pomiarów w normobarii po zabiegu.....	42
4.7 Badanie zależności pomiędzy wynikami T_{cpO_2} w normobarii i hiperbarii.....	43
4.8 Porównanie wyników badań przezskórnej oksymetrii i saturacji.....	44
V. OMÓWIENIE WYNIKÓW BADAŃ I DYSKUSJA.....	45
VI. WNIOSKI.....	65
VII. PIŚMIENNICTWO.....	66
SPIS RYCIN I TABEL.....	78
ALBUM FOTOGRAFII.....	80
ZAŁĄCZNIKI	89
STRESZCZENIE.....	90

LISTA SKRÓTÓW I DEFINICJI

TcpO₂ - transcutaneous oxygen measurement. Przeskórny pomiar prężności tlenu.

pO₂ - partial pressure of oxygen. Ciśnienie parcjalne tlenu

SaO₂ - arterial oxygen saturation. Saturacja krwi tętniczej tlenem.

HBOT - Hyperbaric Oxygen Therapy. Tlenoterapia hiperbaryczna

POH- opatrunek hydrokoloidowy Granuflex, (ConvaTec, USA)

PIP- proximal interphalangeal joint. Staw międzypaliczkowy bliższy

MCP - metacarpophalangeal joint. Staw śródręczno-paliczkowy

DIP - distal interphalangeal joint. Staw międzypaliczkowy dalszy.

Drut K - drut Kirschnera

Troczek A - annular pulley. Troczek obrączkowy palca.

FDS - flexor digitorum sublimis. Zginacz powierzchniowy palców

FDP - flexor digitorum profundus. Zginacz głęboki palców

FGF - fibroblast growth factor. Czynniki wzrostu fibroblastów

VEGF - vascular endothelial growth factor. Czynniki wzrostu śródbłonnki naczyniowej

TGFbeta - transforming growth factor Beta. Transformujący czynnik wzrostu Beta

EGF - endothelial growth factor. Czynniki wzrostu śródbłonnki

PDGF - platelet-derived growth factor, płytkopochodny czynnik wzrostu

ATA - atmospheres absolute. Ciśnienie absolutne wyrażone w atmosferach fizycznych.

Normobaria - warunki, w których ciśnienie równe jest ciśnieniu na poziomie morza(1ATA)

Hiperbaria tlenowa - leczenie w komorze hiperbarycznej

RTG- Rentgenoskopia

Śruba typu Herberta - typ śruby samokompresyjnej z gwintami o różnych gęstościach zwojów

IL-1 (Interleukine-1) - Interleukina 1

IL-6 (Interleukine- 6) - Interleukina 6

I. WSTĘP

Urazy ręki są globalnym problemem powodującym ogromne straty finansowe i konieczność absencji w pracy [10]. Utworzenie w Polsce w roku 2010 Serwisu Replantacyjnego przyczyniło się do optymalizacji leczenia najcięższych urazów rąk [20]. W efekcie każdego dnia w różnych ośrodkach w kraju z powodzeniem zaopatrywane są ostre urazy ręki, wśród nich amputacje.

„Ostra ręka” to pojęcie, które odnosi się do urazu wielotkankowego w zakresie ręki. Liczba tego typu urazów w Polsce stale zwiększa się [20]. Do urazów ręki i kończyny górnej może dochodzić w przebiegu różnych zdarzeń, które są przyczyną głębokich ran, subtotalnych lub całkowitych amputacji na drodze przecięcia, wyrwania lub zmiżdżenia. Urazy w mechanizmie zmiżdżeniowym lub awulsyjnym cechują się szerszym zakresem uszkodzeń tkanek i gorszą prognozą co do leczenia niż urazy gilotynowe [16]. Najczęstszą przyczyną częściowej lub całkowitej amputacji palców jest uraz piłą tarczową [20]. Wynikiem takiego urazu jest nierówna rana szarpana o podwyższonej trudności rekonstrukcyjnej. Zgodnie z danymi epidemiologicznymi większość pacjentów z urazami rąk w Polsce to pacjenci w wieku produkcyjnym. Amputacja kciuka wiąże się z utratą 50% funkcji ręki [2]. Optymalne zaopatrzenie urazów typu „ostra ręka” ratuje pacjentów przed kalectwem i daje szansę powrotu do pracy. Celem leczenia urazów typu ostrej ręki jest pierwotne, kompleksowe odtworzenie uszkodzonych struktur anatomicznych. Oczekiwania pacjentów co do odzyskania sprawności chwytu i czucia są znaczne. Niestety stopień uszkodzenia tkanek, w tym ich ubytki, czas jaki upłynął od urazu do zaopatrzenia czy kontaminacja rany sprawiają, że naprawa pierwotna nie zawsze jest pełna. W tej grupie pacjentów pomimo optymalnej techniki operacyjnej, uzyskania wygojenia ran i prowadzenia wielomiesięcznej rehabilitacji odległy wynik funkcjonalny jest niezadowolający. Dotyczy to szczególnie pacjentów po urazach palców w II strefie Verdana. Najczęstszym problemem jest ograniczenie ruchu i brak powrotu czucia. Przykurcze stawowe, zrosty ścięgien w miejscu ich szycia, zaburzenia osi palców po wieloodłamowych złamaniach na wysokości amputacji to przyczyny kwalifikacji pacjentów do wtórnych zabiegów rekonstrukcyjnych. Procedury operacyjne w tej grupie chorych obarczone są wyższym odsetkiem powikłań z powodu wyjściowego upośledzonego ukrwienia, blizn czy lokalnego odwapnienia kości. W procesie gojenia ran ważną rolę odgrywa

mikrokrążenie. Jedną z przyczyn zaburzenia mikrokrążenia po wtórnych zabiegach rekonstrukcyjnych palców jest okrężnie przebiegająca blizna po replantacji palca, która może działać jak staza, ograniczając dopływ krwi i dostarczanie tlenu tkankom. Takie ryzyko dotyczy głównie pacjentów, którzy w celu przyspieszenia powrotu sprawności ręki są kwalifikowani do operacji rekonstrukcyjnych wcześniej, w czasie, kiedy blizny po replantacji są jeszcze niedojrzałe, zatem z przewagą sztywnego kolagenu typu III. Hipoksja uważana jest za jeden z głównych czynników ryzyka zaburzeń gojenia ran [93]. Chirurgiczna relaksacja blizny zmniejsza napięcie, przyczyniając się do poprawy reologii.

W ostatnich latach coraz częściej wykorzystywanym narzędziem służącym do poprawy utlenowania krwi w leczeniu różnych schorzeń jest komora hiperbaryczna. Tlenoterapia hiperbaryczna jest metodą leczenia polegająca na podawaniu 100% tlenu w szczelnej komorze, w której panuje podwyższone ciśnienie atmosferyczne. W następstwie tego tlen jest przenoszony nie tylko przez hemoglobinę, ale również przez osocze, co zwiększa jego dyfuzję do kapilar. Do oceny utlenowania tkanek palca po chirurgicznej relaksacji blizny i w trakcie sprężenia w komorze hiperbarycznej można wykorzystać przezskórny pomiar prężności tlenu i pulsoksymetrię. W dostępnej literaturze brak jest badań oceniających skuteczność poprawy utlenowania tkanek obwodowych palców ręki dzięki sprężeniu w komorze hiperbarycznej po operacji uwolnienia przewężających blizn. Brak jest również doniesień o możliwości wykorzystania przezskórnej oksymetrii do oceny stopnia utlenowania tkanek palca ręki.

1.1 Anatomia ręki

Według anatomii prawidłowej ręka to obwodowa część kończyny górnej składająca się z nadgarstka, śródreczęa i palców. W jej skład wchodzi 27 kości tworzących połączenia stawowe, aparat zgięciowy i wyprostny oraz mięśnie wewnętrzne ręki. Stawy ręki otoczone są kompleksem więzadeł pobocznych i torebką. Po stronie dłoniowej stawów występuje płytka dłoniowa. Ręka unerwana jest czuciowo przez gałęzie splotu ramiennego tworzące nerw pośrodkowy, łokciowy i promieniowy. Nerw pośrodkowy unerwia czuciowo dłoniową powierzchnię palców I,II,III i 1/2 IV oraz ich grzbietową powierzchnię do wysokości paliczków dystalnych. Pozostałą grzbietową powierzchnię tych palców unerwia nerw promieniowy, z kolei palec V i łokciowa powierzchnia palca IV otrzymują gałęzie czuciowe od nerwu łokciowego. Mięśnie wewnętrzne ręki to mięśnie glistowate, międzykostne, mięśnie kłębu i kłębika. Mięśnie międzykostne odpowiadają za ruchy odwodzenia i przywodzenia palców. Mięśnie glistowate powodują zgięcie w stawach śródrečno-paliczkowych i wyprost stawów międzypaliczkowych. Nerw pośrodkowy unerwia ruchowo mięśnie kłębu, z wyjątkiem przywodziciela kciuka i głowy głębokiej mięśnia zginacza krótkiego kciuka. Unerwia również mięśnie glistowate I i II. Wszystkie mięśnie międzykostne, mięśnie glistowate IV i V, kłębika oraz przywodziciel i głowa głęboka zginacza krótkiego kciuka zaopatrywane są przez nerw łokciowy. W obrębie palca ręki przyczepy dystalne posiadają zginacze powierzchowne (FDS) i głębokie palców (FDP), zginacz długi kciuka oraz prostowniki palców. W anatomii palca wyróżniamy zginacz głęboki przyczepiający się do paliczka dalszego i zginacz powierzchowny z przyczepem dystalnym na paliczku środkowym. Przed przyczepem końcowym zginacz powierzchowny ulega rozdzieleniu na 2 pasma i krzyżuje zginacz głęboki w postaci skrzyżowania Campera. Zginacz głęboki odpowiada za ruch zgięcia w stawie międzypaliczkowym dalszym, z kolei zginacz powierzchowny odpowiada za zgięcie stawu międzypaliczkowego bliższego. Zginacz powierzchowny każdego palca może pracować autonomicznie. Zginacz głęboki palców III-V ma wspólny brzusiec. Verdán [5] wyróżnił 5 stref zginaczy w obrębie ręki. II strefa Verdána, której dotyczy ta praca, obejmuje przestrzeń pomiędzy kresą zgięciową dłoniową dalszą (poziom stawu MCP) do połowy paliczka środkowego palca. W obrębie 2 strefy Verdána ścięgna stabilizowane są układem troczków krzyżowych i

obraczkowych oraz pochewką. Kluczowe dla zgięcia palca są troczki obrączkowe A2 i A4. W obrębie kciuka wyróżniamy zginacz długi kciuka odpowiadający za zgięcie w stawie międzypaliczkowym oraz zginacz krótki działający na staw śródręczno-paliczkowy i nadgarstkowo śródręczny. Układ pochewkowy zginacza długiego kciuka składa się z 2 więzadeł obrączkowych i troczka skośnego. Ścięgno prostownika dzieli się na pasmo centralne mające przyczep u podstawy paliczka środkowego oraz pasma poboczne z ich przyczepem na paliczku dalszym. Palce II i V poza obecnością prostownika właściwego posiadają najczęściej dodatkowy prostownik [1]. Rozciągnięto grzbietowe prostownika zapewnia stabilność i połączenie ze ścięgnami mięśni wewnętrznych ręki. Prostownik zewnętrzny prostuje staw MCP, natomiast mięśnie wewnętrzne ręki prostują stawy PIP i DIP. Prostownik długi kciuka umożliwia wyprost w stawie międzypaliczkowym. Wyróżniamy 8 stref prostowników [44].

Na budowę anatomiczną nerwu składa się zrąb łącznotkankowy tworzący epineurium, perineurium i endoneurium, włókna nerwowe, komórkami Schwanna oraz naczynia krwionośne.

Kość jest odmianą tkanki łącznej o znacznej wytrzymałości mechanicznej. Składa się z tkanki kostnej i znajdującego się wewnątrz szpiku kostnego. Zbudowana jest z komórek oraz substancji pozakomórkowej. Głównym białkiem budującym kość jest kolagen typu I. Wśród składników mineralnych dominuje fosforan wapnia. Komórkami tkanki kostnej są komórki kościogubne (osteoklasty), kościotworzące (osteoblasty) i osteocyty. W zależności od typu utkania wyróżniamy kość zbitą i beleczkową. Podstawową jednostką budowy kości zbitej jest osteon. Istota zbita występuje na powierzchni kości, budując trzony. Wewnątrz kości znajduje się odporna na przenoszenie obciążeń tkanka kostna gąbczasta zbudowana z beleczek. Powierzchnia kości otoczona jest unaczynioną i unerwioną błoną zwaną okostną. Unaczynienie kości pochodzi zarówno od naczyń śródkostnych jak i okostnej.

1.2 Mikrokrążenie

Mikrokrążenie jest częścią układu krwionośnego zbudowaną z drobnych naczyń tętnicznych, żylnych, włosowatych i połączeń tętniczo-żylnych. Mikrokrążenie skórne zbudowane jest z dwóch wzajemnie ze sobą połączonych splotów naczyniowych: powierzchownego i głębokiego. Do mikrokrążenia zaliczane są naczynia o średnicy mniejszej niż 150um, ale również każde naczynie tętnicze reagujące na wzrost ciśnienia krwi skurczem [78].

System mikrokrążenia warunkuje prawidłową dyfuzję gazów i metabolitów pomiędzy krwią a tkankami, odpowiadając za ich dotlenienie. Ponadto pośredniczy w termoregulacji i regulacji ciśnienia tętniczego krwi. Kontrolowany jest przez układ współczulny oraz produkowane przez śródbłonek naczyniowy cytokiny.

1.3 Amputacja

Amputacja urazowa jest uszkodzeniem ciągłości tkanek wraz z przerwaniem krążenia krwi obwodowo od miejsca przecięcia. W zależności od zakresu zadziałania czynnika uszkadzającego wyróżniamy amputacje całkowite i niecałkowite. Całkowita amputacja to oddzielenie wszystkich struktur anatomicznych pomiędzy odciętą częścią, a kikutem. W amputacji subtotalnej zachowana jest część tkanek palca. Subtotalna amputacja obejmuje przynajmniej 75% obwodu palca [3]. W zależności od typu zachowanej tkanki amputacje dzielimy zgodnie z klasyfikacją podaną przez Biemera [4]. Anatomiczny podział stref zginaczy wg Verdana jest powszechnie używany w chirurgii ręki i stosuje się go również do określenia poziomu amputacji.

1.4 Replantacja

Przyszycie amputowanej części ciała nazywamy replantacją, natomiast przywrócenie krążenia w pourazowej kończynie czy palcu rewaskularyzacją. Należy podkreślić, że ideą replantacji jest nie tylko przeżycie przyszytej części ciała, ale również przywrócenie jej funkcji. Celem uzyskania jak najkorzystniejszych odległych wyników funkcjonalnych chirurgicznego zaopatrzenia urazów typu amputacji zaleca się pierwotną naprawę wszystkich istotnych struktur anatomicznych palca. Do klasycznych wskazań do replantacji należy amputacja ręki, przedramienia, kciuka i kilku palców. Replantacja pojedynczego palca może zostać wykonana, ale ostateczny wynik funkcjonalny jest niepewny [6].

„Ostrą rękę” zaopatrujemy wg określonego schematu procedur [58].

Przedstawiony schemat skraca czas wykonania zabiegu, jak również pozwala w sposób kompleksowy zaopatrzyć uraz. Oceniamy stan ogólny pacjenta. Procedury ratujące życie mają pierwszeństwo przed ratowaniem kończyny. Konieczna jest dożylna empiryczna antybiotykoterapia o szerokim spektrum. W przypadku amputacji całkowitych należy odpowiednio zabezpieczyć amputowaną część. Na początku wykonuje się obfite płukanie rany 0,9% NaCl, następnie rany należy odkazić. Po przygotowaniu pola operacyjnego należy wykonać tzw. debridement czyli dalsze chirurgiczne usunięcie tkanek martwiczych. Procedura ta powinna zostać wykonana na tyle precyzyjne, aby nie pogłębić rozległości urazu. Po określeniu rozległości uszkodzeń należy opracować plan naprawczy.

W dalszym ciągu należy przystąpić do zespożeń kostnych. Stabilna osteosynteza złamania optymalizuje czas gojenia tkanek miękkich i czas rehabilitacji. Do osteosyntezy używane są druty Kirschnera, śruby ciągnące, mikro płytki, techniki poprzęgu czy stabilizatory zewnętrzne. Wybór implantu zależy od preferencji operatora, zakresu uszkodzenia tkanek oraz typu złamania. Kluczowe jest odtworzenie długości promienia ręki. Kolejnym etapem jest szycie ścięgien. Stosuje się ogólnie znane techniki szwu. W przypadku ubytków ścięgien w II strefie Verdana kwalifikuje się je do wtórnej rekonstrukcji. Prostowniki można zeszyć na tym etapie lub przed szyciem żył. W kolejnym etapie przystępuje się do naprawy naczyń. W przypadku zespożeń drobnych naczyń niezbędny jest mikroskop lub lupy operacyjne.

Urazy w mechanizmie zmiążdżeniowym lub awulsyjnym mogą powodować odcinkowe uszkodzenie naczyń. Klinicznym objawem jest tzw. objaw wstążki obecny w naczyniach tętniczych po urazie w mechanizmie wyciągnięcia [3].

W przypadku odcinkowego uszkodzenia naczynia wymagane jest użycie wstawki naczyniowej lub skrócenia kości. Wstawkę naczyniową pobiera się z żyły. Innym rozwiązaniem jest skrócenie kości, które pozwala zazwyczaj na zeszytanie naczyń i nerwów koniec do końca i ułatwia zamknięcie rany. W uszkodzeniach nerwów powszechnie stosowany jest szew nerwia. W przypadku ubytku lub napięcia można zastosować sztuczny przewodnik nerwu, wstawkę nerwu autogenego lub odstąpić od procedury i zakwalifikować uszkodzenie do wtórnej rekonstrukcji.

Kluczowym elementem jest zamknięcie ran i ubytków skóry. Należy unikać silnego dociągania szwów powodującego lokalne niedokrwienie. Ran urazowych nie wolno zszyć szczelnie. Część ran może zostać pierwotnie zeszyta, natomiast ubytki tkanek

zwłaszcza z ekspozycją kości, ścięgien czy pęczków naczyniowo-nerwowych należy pokryć płatami. Rany mogą również zostać pokryte przeszczepami skóry pośredniej i pełnej grubości. Kolejność i zakres naprawy poszczególnych struktur anatomicznych może być zmieniona w zależności od preferencji operatora czy danego przypadku klinicznego.

W okresie pooperacyjnym kluczowa jest właściwa pozycja ręki w trakcie jej unieruchomienia oraz prawidłowo prowadzona i wczesna rehabilitacja.

1.5 Wtórne dysfunkcje pourazowe rąk

W przypadku niepełnej naprawy uszkodzonych struktur lub wystąpienia przykurczających blizn skórnych, u pacjentów po amputacji II strefie Verdana, występują wtórne dysfunkcje palców. Dysfunkcje mają charakter ruchowy, czuciowy, lub ruchowo-czuciowy, w zależności od typu uszkodzonych i nieprawidłowo działających struktur.

1.5.1 Uszkodzenia nerwów

Dysfunkcja nerwu może być spowodowana niezeszyciem nerwu, wytworzeniem nerwiaka w miejscu szycia, otaczającymi bliznami lub jego strukturalnym uszkodzeniem. W obrębie II strefy Verdana zlokalizowane są nerwy palcowe. Są to nerwy czuciowe z komponentą wegetatywną. Na obraz kliniczny uszkodzenia nerwów w tej strefie składają się zaburzenia czucia i zaburzenia wegetatywne. W dłuższej perspektywie obserwujemy zaniki kostne.

Zgodnie z klasyfikacją Seddona [17] urazy nerwów dzielimy na neuropraksję, aksonotmezę i neurotmezę. Neuropraksja jest przejściowym zaburzeniem działania nerwu wywołanym niewielkim urazem lub uciskiem. W uszkodzeniu o typie aksonotmezy dochodzi do uszkodzenia aksonów przy zachowanej osłonce Schwanna. Sunderland [18] przedstawił dodatkową podklasyfikację uszkodzeń typu aksonotmesis, w zależności od uszkodzenia: perineurium lub endoneurium. W tym typie uszkodzenia wynik regeneracji nerwu i powrót jego funkcji jest niepewny i zależy od stopnia uszkodzeń strukturalnych. Z kolei neurotmesis to całkowite przecięcie wszystkich struktur nerwu. W tym wypadku spontaniczna regeneracja nerwu nie jest możliwa i konieczne jest leczenie operacyjne. Waller [19] opisał zmiany degeneracyjne w nerwie po jego przecięciu, które polegają na postępującym zwyrodnieniu osłonki mielinowej i

rozpadzie włókna osiowego bez destrukcji osłonki Schwanna.

Zaburzenia czucia

Nadwrażliwość na zimno jest najczęściej zgłaszanym problemem u pacjentów po replantacjach palców. Powierzchnia ludzkiego ciała została podzielona na tzw. dermatomy czyli obszary unerwiane przez jeden nerw rdzeniowy. Na czucie powierzchniowe składa się czucie ucisku, dotyku, bólu i temperatury. Czucie głębokie oznacza czucie położenia oraz wibracji. W ocenie czucia wykorzystujemy badanie kliniczne, test dyskryminacji dwupunktowej oraz monofilamenty Semmens-Weinsteina [27]. W przypadku procesów naprawczych, ucisku nerwu czy nerwiaka wykonujemy test prowokacyjny opukiwania nad przebiegiem nerwu zwany objawem Tinnela-Hoffmana. Wraz z postępem procesów regeneracyjnych nerwów objaw ulega przesunięciu obwodowemu. Celem standaryzacji oceny powrotu funkcji naprawianego nerwu stosuje się skalę Medical Research Council Scale [28].

Zaburzenia wegetatywne

Układ wegetatywny działa niezależnie od naszej woli. W przypadku kończyny górnej reguluje on potliwość, reaktywność włosów czy grę naczyńową. Uszkodzenia nerwów powodują dysfunkcję układu wegetatywnego. Odnerwiona skóra jest sino-błada, pojawiają się zmiany troficzne i owrzodzenia. Sudeck [31] opisał nieprawidłową odpowiedź układu wegetatywnego na uraz, objawiająca się odwapnieniem kości. Do oceny klinicznej układu wegetatywnego wykorzystujemy test potliwości opisany przez Moberga [30] oraz test zmarszczeniowy, polegający na ocenie pofałdowania skóry opuszki po zanurzeniu palca przez 10 minut w wodzie [30].

1.5.2 Zaburzenia funkcji ruchowej

Płynny ruch palca możliwy jest dzięki zachowaniu równowagi działania pomiędzy zginaczami, kompleksem prostownika oraz mięśniami wewnętrznymi ręki. Kluczowa jest również integralność powierzchni stawowych. Sztywność w obrębie palca może mieć różną etiologię. Przyczyną mogą być: przykurcze torebkowo-więzadłowe, dysfunkcje mięśni i ścięgien, uszkodzenia powierzchni stawowych, bloki kostne, przykurczające blizny skórne i zrosty.

1.5.2.1 Sztywny palec, przykurcze stawów

Sztywny palec oznacza ograniczenie ruchomości palca. W obrębie palca sztywność może dotyczyć stawów międzypaliczkowych (bliższego lub dalszego) oraz stawu śródrečno-paliczkowego. Przykurcz wyprostny to deficyt zgięcia w stawie, a przykurcz zgięciowy to deficyt wyprostowania. W zależności od etiologii zaburzona może być zarówno ruchomość bierna, jak i czynna stawu. Włókniste zeszczywnienie stawu nazywamy ankylozą. Badanie fizykalne jest cennym narzędziem pozwalającym wstępnie różnicować etiologię przykurczu. W przypadku ograniczenia ruchów czynnych i biernych stawu w podobnym zakresie przyczyną najczęściej jest zwłóknienie torebki stawowej i problemy wewnątrzstawowe (blok kostny, uszkodzenie chrząstki), podczas gdy ograniczenie ruchomości czynnej przy zachowanej biernej sugeruje etiologię mięśniowo - ścięgnistą. W przypadku palców po replantacji występują przykurcze o etiologii złożonej. Wiązadła poboczne stawu śródrečno-paliczkowego zmieniają swoje napięcie wraz z ruchem i osiągają największe napięcie podczas zgięcia stawu. W wyproście dochodzi do ich obkurczenia, co przy dłuższym unieruchomieniu w tej pozycji prowadzi do zwłóknienia. W przypadku zabiegów naprawczych w II strefie Verdana z zespoleniami mikrochirurgicznymi, stabilizacja stawu śródrečno-paliczkowego drutami K w optymalnym zgięciu nie jest możliwa, co skutkuje wtórnymi przykurczami wyprostnymi. Ich powodem mogą być również zrosty prostownika palca. Przykurcze zgięciowe spowodowane są zwłóknieniem płytki dłoniowej lub więzadeł pobocznych i torebki stawu. Na obraz kliniczny patologii stawu międzypaliczkowego bliższego składają się przykurcze zgięciowe, wyprostne i deformacja typu butonierka. Przyczynami przykurczów jest zwłóknienie i obkurczenie torebki stawowej lub więzadeł pobocznych, zbliznowacenie płytki dłoniowej i zrosty ścięgien. Inną etiologią są zmiany zwyrodnieniowe i bloki kostne. W deformacji typu butonierka dochodzi do podwichnięcia i bliznowacenia pasm pobocznych wskutek uszkodzenia czy niewydolności pasma centralnego prostownika. Rozwija się przykurcz zgięciowy stawu PIP, a staw DIP ustawiony jest w wyproście.

1.5.2.2 Uszkodzenia ścięgien

Uszkodzenia zginaczy

W II strefie Verdana występuje układ pochewkowo-troczkowy, który otacza ścięgna zginaczy. Wyniki naprawy ścięgien w tej strefie są niezadowalające [15]. Jest to związane ze zwiększeniem objętości ścięgna po jego szyciu, obecnością materiału szewnego i brakiem rezerw objętościowych wąskiego tunelu pochewkowego. W konsekwencji powstała ciasnota ogranicza ślizg naprawianego ścięgna i prowadzi do zrostów. W II strefie Verdana opisuje się najgorsze unaczynienie ścięgna [15]. Na obraz kliniczny dysfunkcji ruchowej palca w tej strefie składają się zrosty ścięgna wraz z otaczającymi tkankami i układem pochewkowo-troczkowym, zerwania ścięgna po zeszyciu lub niezeszyte ścięgno.

Uszkodzenia prostowników

Prostowniki cechują się mniejszą amplitudą ruchu niż zginacze i każde ich skrócenie sprzyja utracie ruchomości. Po urazach w II strefie Verdana dochodzi często do zrostów lub niewydolności ścięgna prostownika. Uszkodzenie pasma centralnego powoduje omówioną wcześniej deformację typu butonierka, a uszkodzenie przyczepu ścięgna powstanie palca młotkowatego i wtórnie deformacji typu „łabędzia szyja”, z przeprostem stawu PIP.

1.5.3 Rany i przykurczające blizny skórne

Przerwanie anatomicznej ciągłości tkanek nazywamy raną. Rany dzielimy w zależności od mechanizmu urazu [46]. Rana niegojąca się przez 6 tygodni uważana jest za ranę przewlekłą. Nie ma ran przewlekłych jałowych, gdyż w każdej z nich występują bakterie. Organizm toleruje ok. 10^5 bakterii na gram tkanki [46]. W przypadku przekroczenia ich ilości krytycznej dochodzi do zakażenia rany i problemów z jej gojeniem.

Końcowym etapem wygojenia rany jest blizna. Wraz z upływem czasu morfologia blizny zmienia się. Powodem tego jest zmiana proporcji typów kolagenu. Procesy dojrzewania blizny trwają do dwóch lat. Przykurczająca blizna skórna po amputacji w II strefie Verdana może ograniczać utlenowanie tkanek, uciskać nerwy oraz wpływać na funkcję ruchową palca.

1.5.4 Zaburzenia zrostu

Zaburzenia zrostu kości prowadzą do przedłużonego utrzymania materiału zespalającego lub unieruchomienia oraz odroczenia rehabilitacji. Zrost w nieprawidłowym ustawieniu to sytuacja, w której zaburzona zostaje oś palca lub dochodzi do jego nieprawidłowej rotacji.

Nieprawidłowy zrost może być pierwotny lub wtórny spowodowany utratą repozycji. Ramy czasowe w przypadku gojenia kości są często umowne i zależą od typu kości, lokalizacji i rodzaju złamania. Przyjmuje się jednak, że kości goją się do 3 miesięcy [123]. Przekroczenie spodziewanego czasu gojenia tkanki kostnej nazywamy zrostem opóźnionym. W przypadku braku postępu gojenia rozpoznajemy tzw. brak zrostu. Z kolei utrwalony brak zrostu nazywamy „stawem rzekomym”. Jest to sytuacja, w której na zdjęciach rentgenowskich brak jest progresji gojenia, a jama szpikowa jest zarośnięta. Stawy rzekome dzielimy na tzw. witalne z wytworzeniem kostniny, związane z niedostatecznym unieruchomieniem oraz awitalne, gdzie problemem jest niewystarczające unaczynienie.

1.5.5 Zapalenie kości i szpiku

Zapalenie kości i szpiku to stan zapalny w obrębie tkanki kostnej wywołany danym patogenem. Najczęstszym czynnikiem etiologicznym zapaleń kości i szpiku jest są gronkowce [36]. Istnieje kilka podziałów zapalenia kości, jednak w codziennej praktyce klinicznej wykorzystujemy anatomiczną klasyfikację wg. Cierny Madera [36], która implikuje postępowanie terapeutyczne. Wyróżniamy zakażenia zewnątrzpochodne np. po otwartym złamaniu kości lub wewnątrzpochodne drogą krwi. Zapalenie kości i szpiku dzielimy według czasu trwania. Wyróżnia się proces ostry i przewlekły. Dla chirurga kluczowa jest rozległość procesu zapalnego i ilość tkanki martwiczej. Nieefektywnie leczone zapalenie kości i szpiku przechodzi w fazę przewlekłą. Objawami klinicznymi zapalenia kości w fazie ostrej są: gorączka, dolegliwości bólowe i wzrost parametrów zapalnych. Z kolei w fazie przewlekłej objawy mają charakter okresowy z zaostrzeniami i remisjami. Klinicznie charakterystyczna jest martwa kość otoczona zbliznowaciałymi tkankami. Często występuje przetoka skórna. Złotym standardem w diagnostyce zapalenia kości jest biopsja kości wraz z uzyskaniem materiału do posiewu [127].

1.6 Wybrane operacje naprawcze w dysfunkcjach złożonych palców

Pacjenci po subtotalnych amputacjach palców wymagają wtórnych zabiegów na tkankach miękkich i tkance kostnej. Kluczowym elementem leczenia jest uwolnienie okrężnej blizny skórnej.

1.6.1 Wybrane techniki uwolnienia przykurczów skóry i blizn

W palcach po subtotalnej amputacji w II strefie Verdana występuje rozległa, obejmująca znaczną część obwodu, blizna skórna. Technikami zmniejszającymi napięcie w miejscu blizny jest Z-plastyka i V-Y plastyka.

Z-plastyka spopularyzowana przez Davisa [51], jest powszechnie wykorzystywaną techniką chirurgiczną redukującą napięcie tkanek. Ideą Z-plastyki jest zastąpienie przykurczającej podłużnej blizny, dłuższą o kształcie litery Z. W przypadku blizny zbyt długiej dla pojedynczej Z plastyki stosowane są wielokrotne Z-plastyki zgodnie z modyfikacją opisaną przez McGregora [51].

Plastyka V-Y opisana w 1970 roku przez Atasoya i Kleinerta [53] polega na zeszcyciu części ramion rany tworzących literę V na kształt litery Y. Bliznę można również wyciąć. Powstaje wówczas ubytek tkanek, który nie może być zamknięty skórą z sąsiedztwa. W tych przypadkach stosujemy przeszczepy skóry pełnej lub pośredniej grubości i techniki plastyk płatowych.

1.6.2 Wtórne zabiegi naprawcze na tkance kostnej.

Artrodeza oznacza operacyjne usztywnienie stawu w tzw. „pozycji funkcjonalnej” ułatwiającej chwyt. Należy podkreślić, że zabieg ten jest wykonywany najczęściej po wyczerpaniu lub niemożności wykonania innych procedur chirurgicznych przywracających ruch w stawie. Wykonując artrodezę zachowujemy kaskadę palców. W przypadku pracownika fizycznego kluczowa jest funkcja chwytana, dla kobiet i pracowników umysłowych niemniej ważny jest wygląd estetyczny ręki, stąd dopuszcza się mniejsze kąty zgięcia. W obrębie stawów palca zabieg artrodezy najczęściej wykonywany jest z dostępu grzbietowego. Po otwarciu stawu wycinamy powierzchnie stawowe pod pożądanym kątem. W trakcie zabiegu unikamy nadmiernego skrócenia kości, kluczowe dla zrostu kostnego jest, aby cięcia wykonywać przez dobrej jakości tkankę kostną. Do osteosyntezy wykorzystujemy druty Kirchnera w układzie X

lub w układzie równoległym z pętlą drucianą (popręg), śruby ciągnące, mikro płytki i śruby pograżone Herberta. Celem optymalizacji zrostu można stosować przeszczepy kości autogenne lub allogeniczne mrożone.

Osteotomia to zabieg przecięcia kości ze zmianą ustawienia odłamów. Klasycznym wskazaniem jest zrost w nieprawidłowym ustawieniu. Technika ta jest wykorzystywana przy zaburzeniach rotacyjnych (osteotomia derotacyjna) czy kątowych (osteotomia klinowa) palca. Cięcie kości należy wykonać poza powierzchniami stawowymi w obrębie trzonów i przynasad kości. Stosuje się instrumentarium takie jak w artrodezach. W przypadku osteotomii klinowych wyróżnia się osteotomie otwartego kąta, które nie skracają lub wręcz wydłużają długość promienia lub zamkniętego kąta o korzystniejszym potencjale zrostu, skrcające promień.

1.6.3 Uwolnienie przykurczów stawów

Technika uwolnienia przykurczów stawowych w obrębie palca ręki zależy od rodzaju przykurczu i typu stawu. Elementem zabiegu jest redresja czyli forsowna poprawa ruchomości stawu. Kolejną składową zabiegu operacyjnego może być czasowe unieruchomienie stawu drutem K celem utrwalenia uzyskanej pozycji. Zbliznowacenie stawu lub zaawansowane zmiany zwyrodnieniowe mogą uniemożliwić uwolnienie przykurczu. W takich przypadkach wykonuje się usztywnienie lub artroplastykę stawu czyli implantację protezy.

W przypadku uwolnienia przykurczu wyprostnego stawu śródrečno-paliczkowego wykorzystuje się dostęp grzbietowy i technikę kapsulotomii opisaną przez Shina [49]. Przykurcze zgięciowe stawu śródrečno-paliczkowego uwalnia się najczęściej z dostępu dłoniowego. W zależności od przyczyny wykonuje się przecięcie torebki stawowej (kapsulotomia), wycięcie torebki stawowej (kapsulektomia), tenolizę zginaczy i plastykę płytki dłoniowej.

W przykurczu stawu międzypaliczkowego bliższego kluczowe jest badanie kliniczne. Przykurcz zgięciowy może wynikać ze zbliznowacenia więzadeł pobocznych lub zrostów zginacza palca oraz ze zwłóknienia płytki dłoniowej. Stosowana technika operacyjna zależy od wymienionej powyżej etiologii przykurczu. Stosowany jest dostęp poboczny oraz dłoniowy. Najczęściej wykonywaną procedurą jest uwolnienie płytki dłoniowej i więzadeł pobocznych. Uwolnienie ścięgna ze zrostów nazywamy tenolizą. Po uwolnieniu dużego przykurczu zgięciowego występują problemy z brakiem skóry do pokrycia rany. Stosuje się tu techniki Z-plastyki, V-Y plastyki, plastyki płatowe lub

przeszczepu skóry. Głównymi etapami uwolnienia przykurczu wyprostnego PIP jest tenoliza i kapsulotomia wykonywane z dostępu grzbietowego.

1.6.4 Wtórna naprawa nerwu

Jeżeli nerw nie został pierwotnie zeszyty to wraz z upływem czasu dochodzi do obkurczenia kikutów. Ich mobilizacja i zeszytanie koniec do końca okazuje się najczęściej niemożliwe. W przypadku wystąpienia nerwiaka w miejscu szycia przy braku klinicznych cech funkcji nerwu należy go wyciąć. W obu tych przypadkach powstaje ubytek, który przy zabiegu rekonstrukcyjnym należy uzupełnić. Wykorzystuje się wstawki z własnego nerwu zgodnie z techniką opisaną przez Milesiego [24]. Uwolnienie nerwu ze zrostów to neurolyza.

1.6.5 Leczenie zapalenia kości

Leczenie przewlekłego zapalenia kości do dziś pozostaje wyzwaniem dla chirurgów. Kluczowymi etapami jest chirurgiczne usunięcie tkanek martwiczych, drenaż oraz antybiotykoterapia celowana. Zabieg chirurgiczny musi być radykalny i obejmować resekcję martwej kości wraz ze zbliznowaciałymi tkankami miękkimi. Konieczna może być amputacja palca lub całego promienia ręki. Nierzadko procedura taka wiąże się z powstaniem znacznych ubytków tkanek, które należy zrekonstruować. W przypadku niestabilności układu kostnego stosuje się druty K lub zewnętrzne stabilizatory. Praktyką jest również wypełnienie przestrzeni martwych kości cementem z antybiotykiem z jednoczesną antybiotykoterapią ogólnoustrojową. Zalecany czas terapii antybiotykami po leczeniu chirurgicznym wynosi 4-6 tygodni [124].

1.7 Gojenie ran pooperacyjnych i kości

1.7.1 Gojenie kości

Można wyróżnić bezpośrednie i pośrednie procesy gojenia kości. Bezpośrednie tzw. pierwotne gojenie polega na wewnętrznej przebudowie kanałów Haversa bez fazy przebudowy, pośrednie tzw. wtórne gojenie przebiega z wytworzeniem kostniny. Pierwotny proces gojenia występuje w przypadku absolutnej stabilności odłamów kostnych i nastawienia anatomicznego. W tych warunkach na końcach uszkodzonych osteonów wytwarzają się tzw. stożki tnące zbudowane z osteoklastów degradujących

martwą kość. Następnie dochodzi do wytworzenia kości przez osteoblasty. Efektem takiego procesu jest odtworzenie kanałów i zrost.

Wtórny zrost kostny może przebiegać na podłożu chrzęstnym lub łącznotkankowym [54]. Występuje on w przypadku leczenia zachowawczego lub stosowania zespołów elastycznych. Proces ten jest stymulowany przez mikroruchomość w miejscu złamania oraz częściowe obciążanie wywołujące efekt piezoelektryczny. W biologii zrostu kostnego wyróżniamy: fazę zapalną, tworzenia kostniny i przebudowy. Podział ten oparty jest na odrębnych cechach poszczególnych faz i nie posiada sztywnych ram czasowych, gdyż etapy przechodzą płynnie z jednego w kolejny. Faza zapalna rozpoczyna się tuż po urazie. Z uszkodzonych naczyń krwionośnych tworzy się krwiniak. Uwolnione cytokiny inicjują proces zapalny. Cytokiny promują angiogenezę i stymulują różnicowanie komórek progenitorowych szpiku. Dochodzi do koncentracji włókien kolagenowych i fibrynowych. Komórki mezenchymalne różnicują się w chondrocyty i fibroblasty. Faza gojenia przechodzi do kolejnego etapu wytworzenia tzw. „miękkiej kostniny”. W badaniach stwierdzono szczytowe tworzenie miękkiej kostniny pomiędzy siódmym, a dziewiątym dniem od złamania [55]. Wytworzona kostnina ulega następnie mineralizacji. Powstaje kość grubowłóknista. Ostatnia faza przebudowy osteonów trwa kilka lat.

1.7.2 Angiogeneza

Angiogenezę i arteriogenezę to dwa mechanizmy wytwarzania nowych naczyń. Arteriogeneza polega na różnicowaniu naczyń włosowatych w żyłki i tętniczki. Z kolei w procesie angiogenezy (neowaskularyzacji) dochodzi do migracji i proliferacji naczyń śródbłonna i w rezultacie formowania nowych naczyń na bazie śródbłonna tych już istniejących [57]. Zjawiska te modulowane są przez czynniki wzrostu i cytokiny produkowane przez komórki śródbłonna, makrofagi i keratynocyty [57]. Kluczową rolę w procesie angiogenezy odgrywa czynnik wzrostu fibroblastów (FGF) oraz czynnik wzrostu śródbłonna naczyniowego (VEGF) [57]. Czynniki te regulują przepuszczalność naczyń, a wpływając na przepływ krwi pobudzają podziały komórkowe naczyń śródbłonna. Innymi czynnikami proangiogennymi są: transformujący czynnik wzrostu (TGFbeta) oraz angiogenina. Możliwa jest również przebudowa naczyń włosowatych poprzez ich podział.

1.7.3 Gojenie rany

Proces gojenia ran przebiega w kilku etapach. Podział wynika ze zmian procesów biochemicznych i fizjologicznych w ranie. Odmiennie goją się rany zakażone i niezakażone. Gojenie ran możliwe jest dzięki procesom neowaskularyzacji. Odbudowana zostaje sieć naczyniowa dostarczająca tlen i substancje odżywcze do tkanek. Po urazie rana zostaje pokryta skrzepem. Pierwszym etapem gojenia jest faza zapalna - gromadzenia substratów. Uraz powoduje uwolnienie czynników chemotaktycznych, które oddziałują na fibroblasty, fagocyty, neutrofile i makrofagi. Kluczową rolę odgrywa, pochodzący z degranulacji płytek krwi płytkopochodny czynnik wzrostu (PDGF). W czasie uszkodzenia komórki dochodzi do uwolnienia kwasu arachidonowego, odpowiedzialnego za kliniczne cechy stanu zapalnego. Głównymi komórkami oczyszczającymi ranę są makrofagi. Komórki te ponadto poprzez wydzielanie chemokin stymulują namnażanie fibroblastów i procesy angiogenezy. Następnie proces gojenia przechodzi do fazy proliferacyjnej. Nazwa odnosi się do namnażania komórek nabłonkowych. W fazie tej dochodzi do redukcji odczynu zapalnego i syntezy kolagenu. Do jego hydroksylacji niezbędny jest kofaktor, którym jest kwas askorbinowy. Wytworzona zostaje blizna stabilizująca ranę. Z upływem czasu dochodzi do obkurczania rany i epitelializacji. W tej fazie blizna jest zaczerwieniona i uwypuklona. W fazie proliferacyjnej następują kolejne etapy procesu angiogenezy. Proces zastępowania nieregularnych włókien i skupisk kolagenu uporządkowaną strukturą w miejscu największych naprężeń stanowi kluczowy element fazy przebudowy i dojrzewania. Blizna na tym etapie staje się płaska, bardziej miękka i przybiera barwę bladą. Faza dojrzewania może trwać nawet kilka lat.

Gojenie pierwotne (pierwszorzędowe) ma miejsce w przypadku bezpośredniego zamknięcia rany, zeszywania, pokrycia płatem lub przeszczepem. Odmiennie goi się rana niezamknięta. W jej dnie gromadzi się tkanka ziarninowa czyli zapalna, zbudowana z fibroblastów, naczyń krwionośnych i kolagenu. Gojenie takie nazywamy drugorzędowym. W gojeniu rany kluczowe są procesy obkurczania oraz naskórkowania. W przypadku niewłaściwych procesów usuwania komórek stanu zapalnego z rany w późnych fazach jej gojenia, dochodzi do powstawania przerastającej blizny lub keloidu [59]. Gojenie trzeciorzędowe występuje w przypadku odroczonego zamknięcia rany już ziarninującej.

1.8 Hiperbaria tlenowa

Tlenoterapia hiperbaryczna (HBOT) jest metodą leczenia polegająca na podawaniu 100% tlenu w szczelnej komorze, w której panuje podwyższone ciśnienie atmosferyczne. Tlen stymuluje proliferację fibroblastów, podziały komórkowe, produkcję kolagenu, uwalnianie czynników wzrostu, neowaskularyzację oraz pobudza leukocyty do walki z bakteriami [63]. Jednocześnie optymalizuje metabolizm tkanek miękkich i redukuje obrzęk [64].

Pierwsze doniesienia o stosowaniu sprężonego powietrza w medycynie pochodzą z XVII wieku, a ich autorem był brytyjski lekarz Hanshaw [60]. U podstaw fizycznych skuteczności HBOT leżą prawa Henryego, Ficka i Boyle'a [125]. Zgodnie z tymi prawami ilość tlenu rozpuszczonego we krwi jest proporcjonalna do jego stężenia i zależy od ciśnienia atmosferycznego. W trakcie sprężenia w komorze hiperbarycznej dochodzi do wzrostu ciśnienia otoczenia z 1 ATA do 2,5 ATA. Leczenie odbywa się w specjalnie zaprojektowanym urządzeniu. Stosowane są komory jednomiejscowe i wielomiejscowe. W komorze leczonych jest jednocześnie kilku pacjentów pod nadzorem technika. Budowa komory pozwala na wcześniejsze zakończenie sprężenia w razie wystąpienia działań niepożądanych, których nie można doraźnie opanować. Cykl sprężenia trwa 92 minuty i składa się z kompresji do 2,5 ATA, 3 cykli oddychania 100% tlenem przez 20 minut przedzielonych dwoma 5 minutowymi przerwami na oddychanie normalnym powietrzem i następnie dekompresji .

W określonych wskazaniach hiperbaria tlenowa jest leczeniem z wyboru w innych wspomaga leczenie chirurgiczne i farmakologiczne. Wskazania do stosowania komory hiperbarycznej obejmują w pierwszej kolejności nagłą głuchotę, zatrucie tlenkiem węgla i chorobę dekompresyjną [100]. W ostatnich latach obserwuje się tendencję do poszerzania zaleceń terapii hiperbarycznej szczególnie w dziedzinie leczenia ran przewlekłych na tle niewydolności żylniej, tętniczej, w leczeniu odleżyn i stopy cukrzycowej. Od wielu lat prowadzone są badania nad wpływem HBOT w leczeniu złamań. Innymi wskazaniem do stosowania HBOT są zatrucie jadem, zgorzel gazowa, urazy zmiążdzeniowe i zespół ciasnoty przedziałów powięziowych [71,64].

1.9 Metody pomiaru utlenowania

Metody służące do oceny pomiaru utlenowania możemy podzielić na analityczne z pobraniem próbki krwi i badania przyżyciowe [115]. Gazometria krwi tętniczej jest metodą inwazyjną. Do pomiarów in vivo należą: przezskórna oksymetria, wewnątrznaczyniowa elektroda tlenowa, tkankowa tonometria i pulsoksymetria [104]. Stan utlenowania organizmu można określić wyznaczając ciśnienie parcjalne tlenu (pO_2) oraz wysycenie hemoglobiny krwi tętniczej tlenem (SaO_2).

Monitorowanie przezskórne utlenowania pozwala na ograniczenie liczby pobrań krwi.

A. Przezskórny pomiar prężności tlenu ($TcpO_2$).

Jest to nieinwazyjne badanie czynnościowe obrazujące perfuzję tkanek i ich utlenowanie. Pomiaru dokonuje się z użyciem czujnika przyklejonego do skóry, mierzącego dyfuzję tlenu. Jest to uznana metoda oceny mikrokrażenia skórno [77]. Zasadą działania przezskórnej oksymetrii jest pomiar tlenu dyfundującego z naczyń przez skórę w kierunku elektrody Clarka [77]. W zależności od ciśnienia parcjalnego tlenu zmienia się natężenie prądu, które odczytuje aparat. Wynik podany jest na monitorze w mmHg. Wyniki $TcpO_2$ korelują z wynikami ciśnienia parcjalnego tlenu (pO_2). Element grzejący ustawiony jest na temperaturę $44^\circ C$, co optymalizuje dyfuzję tlenu z kapilar w kierunku skóry [77].

B. Pulsoksymetria

Pulsoksymetria polega na pomiarze spektrofotometrycznym wysycenia krwi tętniczej tlenem (SaO_2). W płucach zachodzi zjawisko oddawania tlenu i wiązania go z hemoglobiną. Tak powstaje połączenie nazywane oksyhemoglobiną. Wynik badania podany jest w procentach i oznacza ilość hemoglobiny wysyczonej tlenem. Podstawą fizyczną zjawiska jest prawo Lamberta-Beera [82]. Wartość absorpcji w tkankach miękkich, kościach i żyłach jest stała w czasie, natomiast zmienia się wartość absorpcji w naczyniach tętniczych, co spowodowane jest rozchodzeniem fali tętna. Całkowity sygnał jest sumą dwóch powyższych – absorpcji zmiennej i stałej. Na tej podstawie aparat wydziela część zmienną odpowiadającą saturacji krwi tętniczej. Aparat poza saturacją dokonuje pomiaru tętna, które zostaje przedstawione na monitorze w formie wykresu pletyzmograficznego.

II. ZAŁOŻENIA I CELE PRACY

Celem tej pracy jest ocena przydatności połączenia terapii w komorze hiperbarycznej z techniką relaksacji blizny przykurczającej w zabiegach korekcyjno-rekonstrukcyjnych pourazowych palców ręki w II strefie Verdana. Palce takie z założenia cechują się upośledzonym krążeniem.

1. ZAŁOŻENIA

1. Pozabiegowe sprężenie w komorze hiperbarycznej poprawia utlenowanie tkanek operowanego palca.
2. Uwolnienie co najmniej 40 % długości blizny skórnej palca po subtotalnej amputacji w II strefie Verdana przyczynia się do poprawy utlenowania tkanek palca obwodowo od miejsca jej uwolnienia.

2. CELE PRACY

1. Wykazanie wzrostu utlenowania tkanek miękkich operowanych palców w fazie pooperacyjnego gojenia ran w trakcie sprężenia w komorze hiperbarycznej, przy zastosowaniu metody przezskórnej oksymetrii.
2. Porównanie przydatności i skuteczności pulsoksymetrii z przezskórnym pomiarem prężności tlenu w ocenie utlenowania tkanek palca po zabiegu operacyjnym.
3. Zbadanie wpływu chirurgicznego uwolnienia blizny skórnej palca po subtotalnej amputacji w II strefie Verdana na poprawę utlenowania tkanek.
4. Zbadanie możliwości oceny utlenowania tkanek palca z użyciem przezskórnej oksymetrii z wykazaniem zasad i możliwości zastosowania klinicznego dodatkowego uszczelnienia pierścienia mocującego.

III. MATERIAŁ KLINICZNY I METODY BADAŃ

3.1 Materiał kliniczny

W badaniu uczestniczyło 42 pacjentów po amputacjach palców w II strefie Verdana w przeszłości, obecnie zakwalifikowanych do zabiegu relaksacji blizny skórnej oraz do wtórnych zabiegów rekonstrukcyjnych w obrębie tych palców. Przykurczająca blizna obejmowała znaczną część obwodu palca. Kryterium włączenia pacjenta do badania był czas jaki upłynął od zaopatrzenia urazu palca do zabiegu rekonstrukcyjnego. Wynosił on od 6 do 24 miesięcy. Jest to okres dojrzewania blizny skórnej, która w tym czasie zbudowana jest w większości z kolagenu typu III. Ponieważ u 9 pacjentów (21%) zabiegi wykonywano na dwóch palcach stąd badanie obejmuje łącznie 51 palców (n=51). Średni wiek chorych to 43 lata. Grupę stanowiło 37 mężczyzn i 5 kobiet. W badanej grupie pomiarów dokonano na ręce lewej (57%) oraz prawej (43%).

3.2 Metody badania

W okresie przedoperacyjnym na zakwalifikowanych do zabiegu palcach wykonano pomiary przezskórnej oksymetrii i saturacji z użyciem pulsoksymetru. W przypadku wszystkich zabiegów operatorem był prowadzący badanie. W każdym badanym palcu uwolniono około 40% okrężnej blizny palca zlokalizowanej w II strefie Verdana. Do uwolnienia blizny wykorzystano Z-plastykę wykonywaną jako przedłużenie dostępu operacyjnego. U części pacjentów poza relaksacją blizny wykonano dodatkowe procedury na tkankach miękkich lub tkance kostnej poszerzając dostęp operacyjny. Wszyscy pacjenci zostali zakwalifikowani do odbycia sprężenia w komorze hiperbarycznej w okresie pooperacyjnym. W okresie pooperacyjnym u pacjentów wykonano ponownie pomiary przezskórnej oksymetrii i saturacji w normobarii. Pomiary przezskórnej oksymetrii wykonano również w trakcie sprężenia w komorze hiperbarycznej. W zależności od operowanego palca pomiarów dokonywano na kciuku (20%), palcu drugim (33%), trzecim (23%), czwartym (16%), piątym (8%). Częstość wykonania zabiegów na poszczególnych palcach przedstawia Tabela 1.

Tabela 1. Częstość wykonania zabiegu operacyjnego na poszczególnych palcach.

Palec	Liczność	Procent
I	10	20%
II	17	33%
III	12	23%
IV	8	16%
V	4	8%

Charakterystykę chorych ze względu na płeć, wiek i operowaną stronę przedstawia Tabela 2

Tabela 2. Charakterystyka chorych ze względu na płeć, wiek i operowaną stronę.

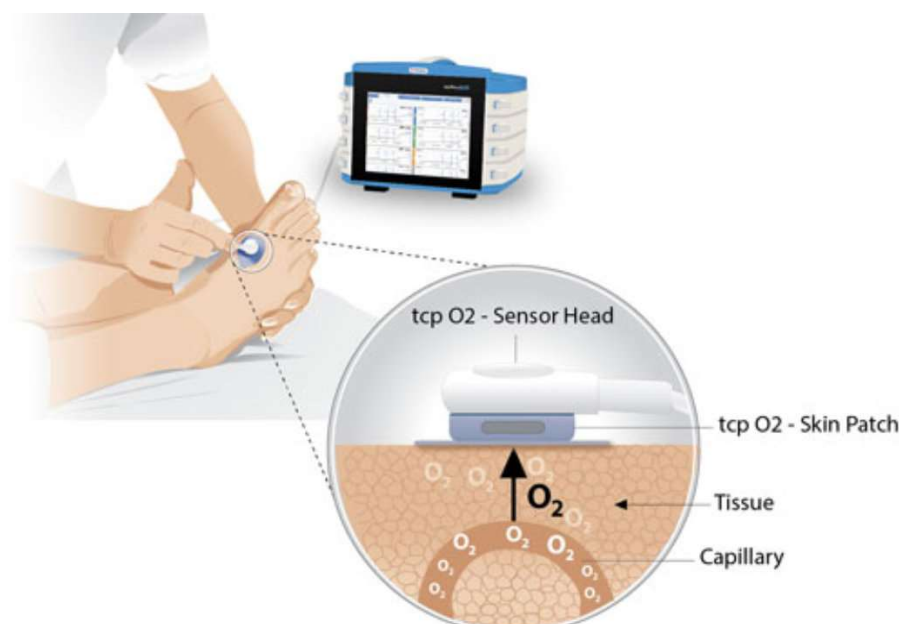Płeć	M=37 /K=5
Wiek (średnia i przedział)	43 (odchylenie standardowe 10,9)
Strona	Lewa 57% (n=29 / Prawa 43%(n=22)

3.2.1 Metody pomiarów przezskórnej oksymetrii (T_{cpO₂})

Pomiary przezskórnej oksymetrii wykonywane były na urządzeniu TCM4 Radiometer (Radiometer GMBH Copenhagen, Denmark). Urządzenie składa się z monitora, czujnika, samoprzylepnego pierścienia mocującego do czujnika zapewniającego hermetyczność oraz dedykowanego elektrolitu. Schemat budowy urządzenia i czujnika przedstawiony jest na Rycinie 1. Czujnik wyposażony jest w elektrodę Clarka, układ grzewczy i termistor oraz wymienną membranę tlenoprzepuszczalną. Temperatura czujnika ustawiona jest na 44°C, co pozwala na lokalne przekrwienie i wzrost dyfuzji gazów [87]. Termistor kontroluje temperaturę i zapobiega oparzeniu skóry.

U pacjentów zakwalifikowanych do badania wykonano 3-krotne badania przezskórnej oksymetrii w analogicznych miejscach, ale w różnym czasie tj. przed zabiegiem, po zabiegu i w trakcie sprężenia w komorze hiperbarycznej. Urządzenie po włączeniu wymaga kalibracji czujnika. Proces przebiega automatycznie i trwa około 10 minut. Po tym czasie można dokonywać badania. Skóra, gdzie przyłożony jest czujnik, musi być ogolona, odtłuszczona i sucha. Na taką skórę należy przykleić pierścień mocujący, wypełnić go niewielką ilością elektrolitu, a następnie przytwierdzić czujnik. Optymalna temperatura otoczenia w trakcie pomiarów to 21-23°C [90]. Pomiarów

dokonywano na zakwalifikowanym do badania palcu. Urządzenie dokonywało ciągłego zapisu wyników pomiarów w mmHg.



Rycina 1. Schemat budowy i pomiarów przezskórnej oksymetrii. Tlen dyfunduje z kapilar w kierunku elektrody (źródło: [www. Skinobs.com](http://www.Skinobs.com)).

Po skalibrowaniu czujnika dokonywano pomiarów. Czas badania: 10minut. Odczytywane wartości początkowo ulegały zmniejszaniu, jednak po rozgrzaniu czujnika rosły, aby następnie przejść do fazy plateau i utrzymać się na stałym poziomie. Ten wynik został zapisany i poddany dalszej analizie. Jeżeli w trakcie wyznaczonego czasu wartości nie ustabilizowały się – badanie przedłużano. U każdego badanego pacjenta uzyskano stałą wartość.

W zależności od planowanego dostępu operacyjnego – grzbietowego lub dłoniowego, czujnik przyklejano po stronie przeciwnej. Czujnik umieszczano również obwodowo względem planowanego dostępu operacyjnego, aby ocenić wpływ relaksacji blizny w wyniku dostępu operacyjnego na pomiary TcpO₂ i saturacji. Samoprzylepny pierścień mocujący czujnik do skóry został zaprojektowany do badań na płaskiej powierzchni. Jego wewnętrzna okrągła plastikowa część jest sztywna i ma średnicę 17mm, wokół niej znajduje się miękka, elastyczna stopka z klejem. W związku z powyższym, w trakcie pomiarów na palcach powstały problemy z uszczelnieniem pierścienia, niezbędnym do utrzymania elektrolitu. Ze względu na znamienne większą ilość tkanki podskórnej po stronie dłoniowej palca uzyskiwano większą szczelność

czujnika po tej stronie z uwagi na dopasowanie tkanek do kształtu pierścienia. W przypadku pomiarów na grzbietowej powierzchni palca, niewielkiej średnicy palców lub występowania blizn, konieczne było zastosowanie dodatkowego uszczelnienia pierścienia mocującego.

W badanej grupie pomiarów $TcpO_2$ dokonywano na powierzchni grzbietowej (31%) oraz dłoniowej (69%) palców, co przedstawia Tabela 3.

Tabela 3. Zestawienie pomiarów przezskórnym pomiarem prężności tlenu w zależności od powierzchni.

	Liczba	Procent
Grzbietowo	16	31%
Dłoniowo	35	69%

W przypadku pomiarów pooperacyjnych pojawiły się pewne ograniczenia. Pierścień mocujący zlokalizowany powinien być w otoczeniu rany pooperacyjnej z zachowaniem zasad aseptyki. U pacjentów z zastosowanym zewnętrznym instrumentarium jak druty K zmniejszona została powierzchnia palca do przeprowadzenia badań.

Badanie przezskórnej oksymetrii wykonywano również w trakcie sprężenia w komorze hiperbarycznej. Monitor znajdował się poza komorą a łączność z jej wnętrzem zapewniał specjalny port i kabel. Badanie w komorze hiperbarycznej wykonywane było kolejnego dnia po zabiegu operacyjnym. Każdy pacjent do badania został odpowiednio przygotowany przez operatora. W trakcie porannej zmiany opatrunków został naklejony pierścień mocujący do czujnika. Dodatkowe uszczelnienie stosowano w razie konieczności. Następnie pacjent odbył sprężenie w komorze hiperbarycznej. Cykl sprężenia trwa 92 minuty i składa się z: kompresji do 2,5 ATA , 3 cykli oddychania 100% tlenem przez 20 minut przedzielonych dwoma pięciominutowymi przerwami na oddychanie normalnym powietrzem i następnie dekompresji. Wewnątrz komory wraz z pacjentami znajduje się technik lub lekarz, który podłączał czujnik do portu na badanych palcach. Pomiary wykonywane były w trakcie stosowania ciśnienia 2,5 ATA. Pomiary zostały zarejestrowane przez prowadzącego badanie. Do dalszej analizy wykorzystano chwilowe najwyższe uzyskane w trakcie sprężenia wartości. Metodę tą zaczerpnięto z literatury [72,93].

3.2.2 Uszczelnienie pierścienia mocującego czujnik aparatu do pomiaru T_{cp0} opatrunkiem hydrokoloidowym

W badaniu jako dodatkowe uszczelnienie przystawki mocującej czujnik zastosowano opatrunek hydrokoloidowy (POH). Opatrunki hydrokoloidowe stosowane są w leczeniu ran przewlekłych. Użyty opatrunek hydrokoloidowy jest miękki, elastyczny, wodoodporny i posiada klej na wewnętrznej powierzchni. Można go łatwo ciąć. W przypadku stosowania dodatkowego uszczelnienia wszystkie pomiary przezskórnej oksymetrii u danego pacjenta były wykonane z jego zastosowaniem. W trakcie tych badań nie obserwowano przecieku elektrolitu.

Dodatkowe uszczelnienie czujnika zostało wykonane u 15 (43%) spośród 35 palców z badaniami na powierzchni dłoniowej palca i u 12 (75%) spośród 16 pacjentów z pomiarami na grzbietowej powierzchni palca. Uszczelnienie czujnika okazało się niezbędne w przypadku wszystkich pacjentów z pomiarami przeprowadzonymi na palcu IV i V, niezależnie od badanej strony. Zastosowano je również w przypadku wszystkich pomiarów palca III po stronie grzbietowej i u 50% pacjentów z pomiarami palca III po stronie dłoniowej oraz u 15 % pomiarów na palcu II po stronie dłoniowej i u 75% badań tegoż palca po stronie grzbietowej. Dodatkowe uszczelnienie było najrzadziej konieczne w przypadku pomiarów na grzbietowej powierzchni palca I- zastosowano je w 40% pomiarów. Liczbę i procent pacjentów, u których zastosowano dodatkowe uszczelnienie w zależności od badanej powierzchni palca przedstawia Tabela 4.

Tabela 4. Liczba pacjentów, u których zastosowano dodatkowe uszczelnienie w zależności od badanej powierzchni palca.

	Dodatkowe uszczelnienie pierścienia mocującego	Bez uszczelnienia pierścienia mocującego	Łączna ilość badanych palców
Powierzchnia dłoniowa	n=15 (43%)	n=20 (57%)	35
Powierzchnia grzbietowa	n=12 (75%)	N=4 (25%)	16

Odsetek pacjentów, u których wykonano dodatkowe uszczelnienie pierścienia czujnika w zależności od badanej strony palca i numeru palca z użyciem POH przedstawia Tabela 5.

Tabela 5. Procent pacjentów, u których wykonano dodatkowe uszczelnienie pierścienia czujnika w zależności od badanej strony palca i numeru palca z użyciem POH.

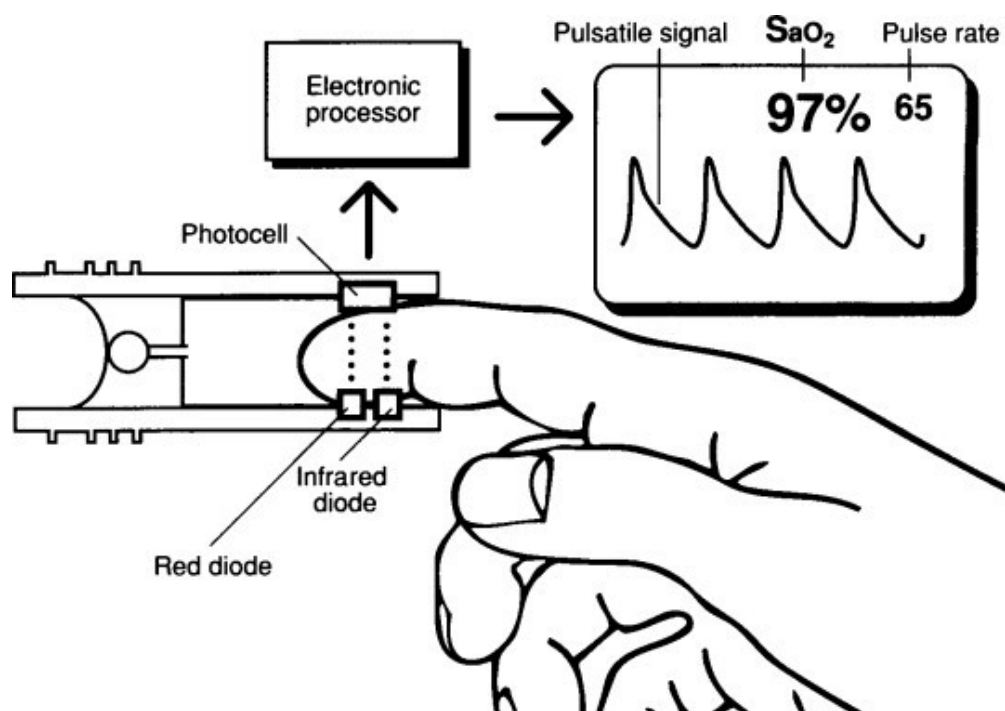
Odsetek pacjentów z dodatkowym uszczelnieniem pierścienia mocującego

Palec	Powierzchnia grzbietowa	powierzchnia dłoniowa
I	40%	20%
II	75%	15%
III	100%	50%
IV	100%	100%
V	100%	100%

Wpływ dodatkowego uszczelnienia pierścienia mocującego z użyciem POH, na wyniki pomiarów $TcpO_2$ został zbadany i poddany analizie. Wyniki analizy przedstawione są w dalszej części pracy.

3.2.3 Pomiary saturacji

Pomiary wykonywano z użyciem urządzenia Edan (Covidien, Dublin Ireland). Urządzenie składa się z czujnika wbudowanego w klips oraz monitora. Rekomendowanym miejscem pomiaru jest palec [87]. W przypadku pulsoksymetru, czujnik umieszczony jest na palcu a detektor dokonuje pomiarów przez płytkę paznokciową. Otrzymane na ekranie monitora wyniki to saturacja wyrażona w procentach [$SpO_2\%$] oraz częstość akcji serca [uderzenia/min]. Pomiar saturacji u pacjentów zakwalifikowanych do badania wykonywano dwukrotnie: przed i po zabiegu. Nie wykonywano pomiarów w trakcie sprężenia w komorze. Stosowano czujnik wyposażony w plastikowy klips, nakładany wzdłuż osi palca od jego końca, tak aby diody znajdowały się nad płytką paznokciową. Tutaj również przestrzegano zasad aseptyki w pomiarach pooperacyjnych. Schemat budowy czujnika pulsoksymetru przedstawiony jest na Rycinie 2.



Rycina 2. Schemat budowy czujnika i pomiary pulsoksymetrem.

Źródło: (<https://www.sciencedirect.com/topics/engineering/pulse-oximeter>)

IV WYNIKI BADAŃ

We wszystkich przeprowadzonych testach przyjęto poziom istotności $p < 0,05$.

4.1 Badanie wpływu dodatkowego uszczelnienia pierścienia mocującego czujnik za pomocą POH na wyniki pomiarów $TcpO_2$

Zbadano wpływ dodatkowego uszczelnienia pierścienia mocującego z użyciem POH na wyniki pomiarów $TcpO_2$. Analizowano wyniki uzyskane na grzbietowej i dłoniowej powierzchni palca w zależności od użycia uszczelnienia, zarówno przed zabiegiem, jak i w trakcie hiperbarii. W analizie zastosowano test t-studenta dla prób niezależnych. Na podstawie przeprowadzonego testu nie stwierdzono istotnej różnicy w pomiarach $TcpO_2$ w zależności od zastosowania uszczelnienia dla strony grzbietowej i dłoniowej zarówno dla pomiarów przed zabiegiem, jak i w komorze hiperbarycznej.

Powierzchnia dłoniowa

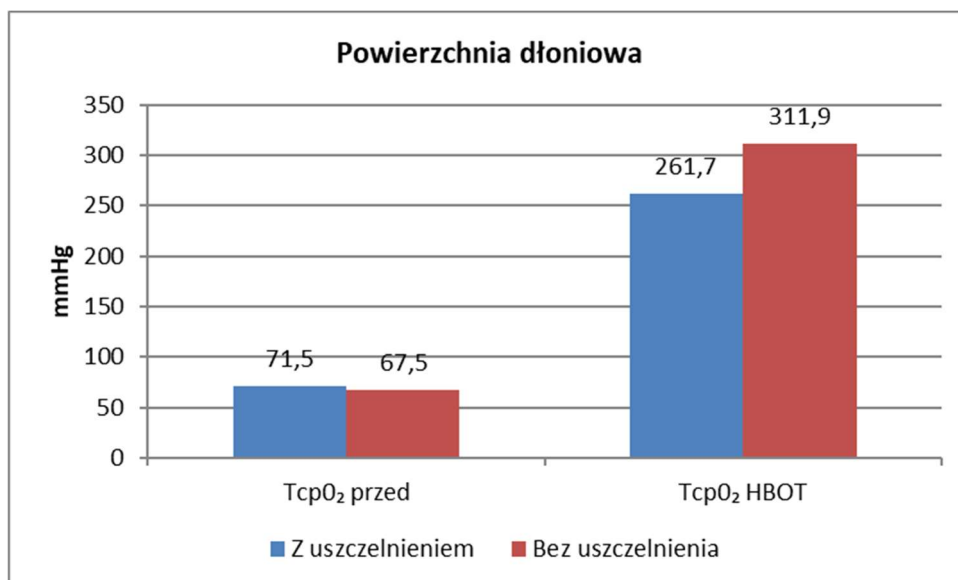
Średni uzyskany wynik pomiaru w normobarii na powierzchni dłoniowej z zastosowaniem uszczelnienia wyniósł 71,5 mmHg i jest wyższy względem wyniku średniego pomiaru bez zastosowania uszczelnienia (67,5 mmHg). Różnica wynosi 4 mmHg. Brak jednak istotności statystycznej ($p=0,54$).

W pomiarach wykonanych w komorze hiperbarycznej średni wynik pomiaru na powierzchni dłoniowej wyniósł 261,7 mmHg i jest o 50,2 mmHg niższy od średniego wyniku uzyskanego bez uszczelnienia (311,9 mmHg). Na podstawie przeprowadzonego testu nie wykazano istotności statystycznej ($p=0,211$). Analizę wyników pomiarów $TcpO_2$ w zależności od uszczelnienia po stronie dłoniowej przedstawia Tabela 6.

Tabela 6. Analiza wyników pomiarów $TcpO_2$ w zależności od uszczelnienia na powierzchni dłoniowej palca. Zastosowano test t–studenta dla prób niezależnych.

	uszczelnienie			brak uszczelnienia			T	p
	Średnia	SD	N	Średnia	SD	N		
$TcpO_2$ przed zabiegiem	71,5	15,5	14	67,5	21,2	20	-0,6087	0,5470
$TcpO_2$ HBOT	261,7	110,8	14	311,9	114,1	20	1,2756	0,2113

Wyniki pomiarów $TcpO_2$ przed zabiegiem i w trakcie sprężenia w komorze hiperbarycznej u pacjentów, u których zastosowano i nie zastosowano dodatkowego uszczelnienia pierścienia na powierzchni dłoniowej przedstawia Rycina 3.



Rycina 3. Wyniki pomiarów $TcpO_2$ przed zabiegiem i w trakcie sprężenia w komorze hiperbarycznej u pacjentów, u których zastosowano i nie zastosowano dodatkowego uszczelnienia pierścienia w badaniach na powierzchni dłoniowej palca.

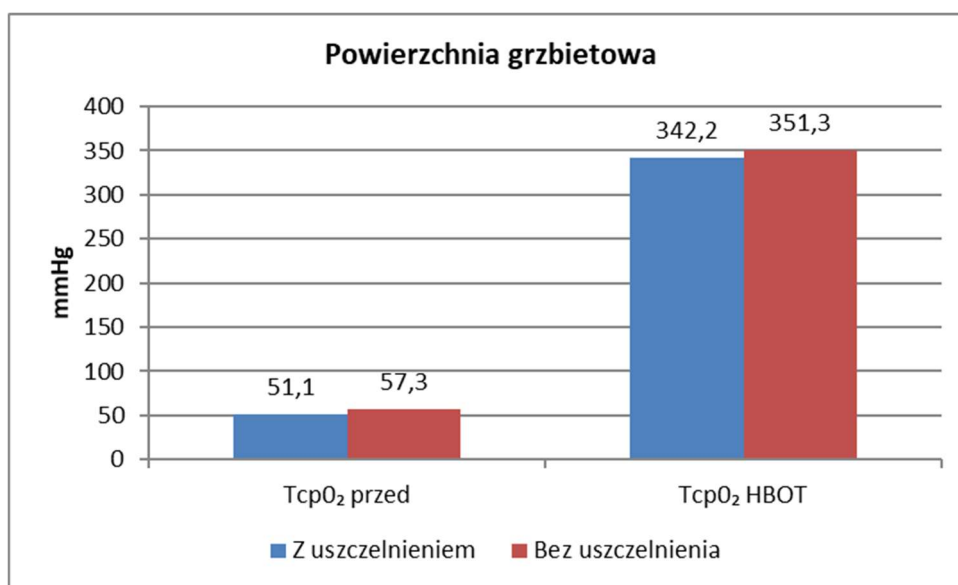
Powierzchnia grzbietowa

Na podstawie przeprowadzonego testu nie stwierdzono istotnej różnicy w pomiarach $TcpO_2$ w zależności od zastosowania uszczelnienia dla pomiarów na powierzchni grzbietowej. Średni uzyskany wynik pomiaru na powierzchni grzbietowej z zastosowaniem uszczelnienia był niższy od wyniku uzyskanego bez uszczelnienia zarówno w badaniu, przed zabiegiem, jak i w trakcie pomiaru w komorze hiperbarycznej. Dla pomiarów przed zabiegiem różnica wynosi 6,2 mmHg, a dla pomiarów w trakcie hiperbarii 9,1 mmHg. W przeprowadzonej analizie wyników nie wykazano istotności statystycznej pomiędzy pomiarami. Analizę wyników pomiarów $TcpO_2$ w zależności od uszczelnienia na powierzchni grzbietowej przedstawia Tabela 7.

Tabela 7. Analiza wyników pomiarów TcpO₂ w zależności od uszczelnienia na powierzchni grzbietowej palca. Zastosowano test t–studenta dla prób niezależnych.

	Uszczelnienie			bez uszczelnienia			t	p
	Średnia	SD	N	Średnia	SD	N		
TcpO ₂ przed zabiegiem	51,1	10,8	12	57,3	7,7	4	1,0489	0,3120
TcpO ₂ HBOT	342,2	84,0	12	351,3	139,3	4	0,1597	0,8754

Wyniki pomiarów TcpO₂ przed zabiegiem i w trakcie sprężenia w komorze hiperbarycznej u pacjentów, u których zastosowano i nie zastosowano dodatkowego uszczelnienia pierścienia na powierzchni grzbietowej przedstawia Rycina 4.



Rycina 4. Wyniki pomiarów TcpO₂ przed zabiegiem i w trakcie sprężenia w komorze hiperbarycznej u pacjentów, u których zastosowano i nie zastosowano dodatkowego uszczelnienia pierścienia w pomiarach na powierzchni grzbietowej palca.

4.2 Badanie zmiany wyników pomiarów $TcpO_2$ w zależności od lokalizacji czujnika

Porównywano wyniki pomiarów wartości $TcpO_2$ między powierzchnią dłoniową i grzbietową palca przed zabiegiem, po zabiegu i w hiperbarii tlenowej. Zastosowano test U Manna–Whitney’a. W trakcie analizy pomiarów przezskórnej oksymetrii wykazano istotnie ($p < 0,005$) wyższe wartości $TcpO_2$ w przypadku umiejscowienia czujnika na powierzchni dłoniowej palca w badaniach w normobarii zarówno przed zabiegiem, jak i po zabiegu. Nie wykazano istotności statystycznej pomiędzy badaną powierzchnią palca, a pomiarami w komorze hiperbarycznej ($p = 0,18$).

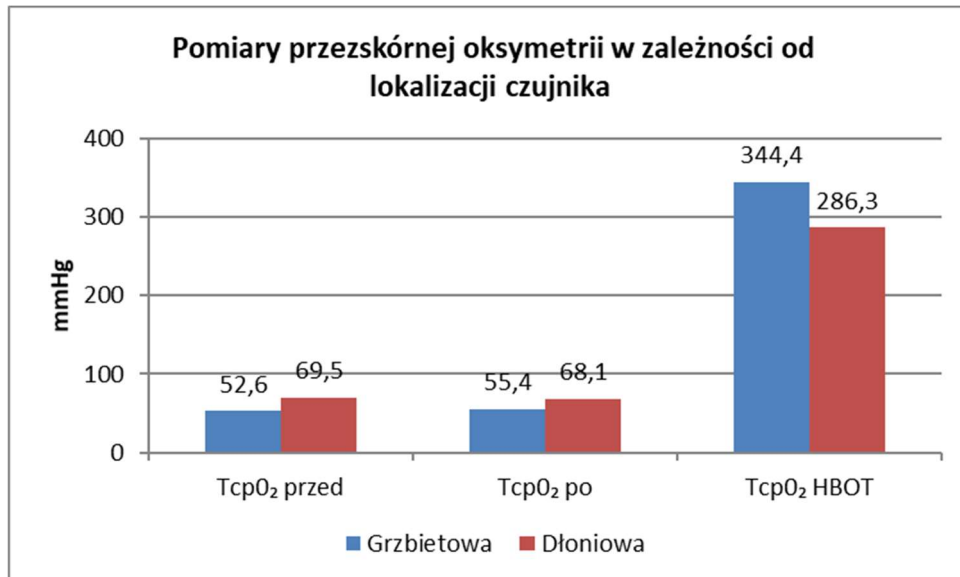
Jak zaznaczono wcześniej czujnik przyklejany był na powierzchni przeciwnej niż operowana. W badanej grupie w 69% operowanych palców ($N = 35$) pomiary wykonywane były na powierzchni dłoniowej, co miało związek z typem i zakresem zabiegu operacyjnego. Z kolei u 31 % ($N = 16$) palców pomiarów dokonano na grzbietowej powierzchni palca. Analizę wyników otrzymanych pomiarów w zależności od badanej powierzchni palców w normobarii i hiperbarii przedstawia Tabela 8.

Tabela 8. Analiza wyników pomiarów wartości $TcpO_2$ pomiędzy powierzchnią dłoniową i grzbietową przed zabiegiem, po zabiegu i w trakcie sprężenia. Zastosowano test U Manna–Whitney’a.

powierzchnia	Grzbietowa			Dłoniowa			Z	p
	Średnia	SD	N	Średnia	SD	N		
$TcpO_2$ przed	52,6	10,2	16	69,5	18,8	35	-3,3314	0,0009
$TcpO_2$ po	55,4	8,8	16	68,1	15,8	35	-3,0574	0,0022
$TcpO_2$ HBOT	344,4	95,3	16	286,3	115,8	35	1,3299	0,1836

Na podstawie przeprowadzonego testu stwierdzono istotną różnicę w pomiarze $TcpO_2$ przed i po zabiegu między powierzchnią dłoniową i grzbietową. Istotnie większy pomiar zaobserwowano po powierzchni dłoniowej. W przypadku pomiaru w komorze hiperbarycznej nie zaobserwowano istotnych różnic.

Średnie wyniki pomiarów TcpO₂ w zależności od badanej powierzchni palców przed zabiegiem, po zabiegu i w trakcie sprężenia w komorze hiperbarycznej przedstawia Rycina 5.



Rycina 5. Średnie wyniki pomiarów TcpO₂ w zależności od badanej powierzchni palców przed zabiegiem, po zabiegu i w trakcie sprężenia w komorze hiperbarycznej

4.3 Badanie zmiany wyników pomiarów $TcpO_2$ przed i po zabiegu

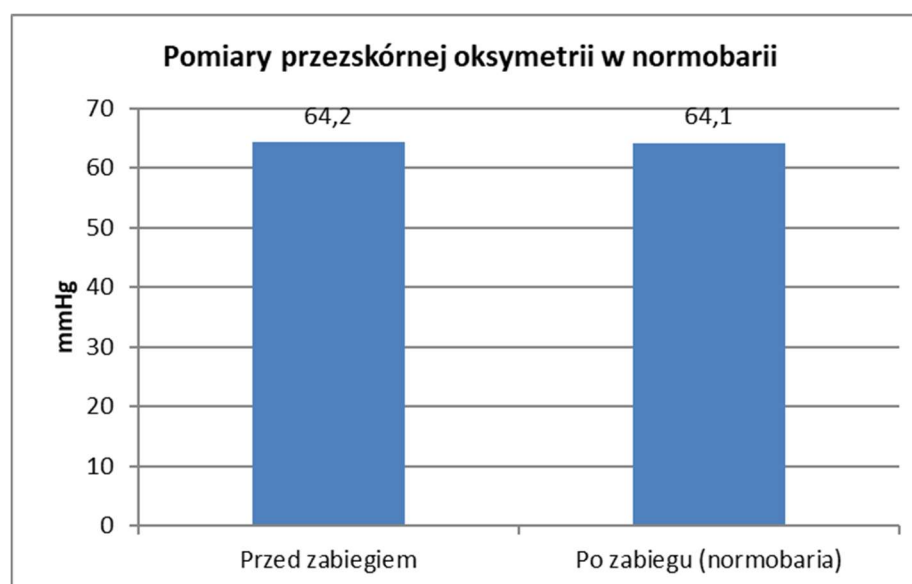
Porównywano wartości pomiarów $TcpO_2$ przed i po zabiegu. Zastosowano nieparametryczny test par Wilcoxona. Na podstawie przeprowadzonego testu nie stwierdzono różnicy statystycznej w pomiarach $TcpO_2$ przed i po zabiegiem ($p=0,8$). Różnica pomiędzy średnimi pomiarami przezskórnej oksymetrii przed i po zabiegu wyniosła 0,1 mmHg. Analizę wyników przedstawia Tabela 9.

Tabela 9. Analiza wyników $TcpO_2$ przed i po zabiegu. Zastosowano nieparametryczny test par Wilcoxona.

	Średnia	SD	Różnica	Z	p
$TcpO_2$ przed zabiegiem	64,2	18,3			
$TcpO_2$ po zabiegu	64,1	15,1	0,1	0,2390	0,8111

Na podstawie przeprowadzonego testu nie stwierdzono istotnej różnicy w pomiarze $TcpO_2$ przed i po zabiegu.

Otrzymane średnie wyniki pomiarów $TcpO_2$ przed i po zabiegu przedstawia Rycina 6.



Rycina 6. Średnie wyniki pomiarów $TcpO_2$ wykonanych przed i po zabiegu w normobarii.

4.4 Badanie zmiany wyników saturacji przed i po zabiegu.

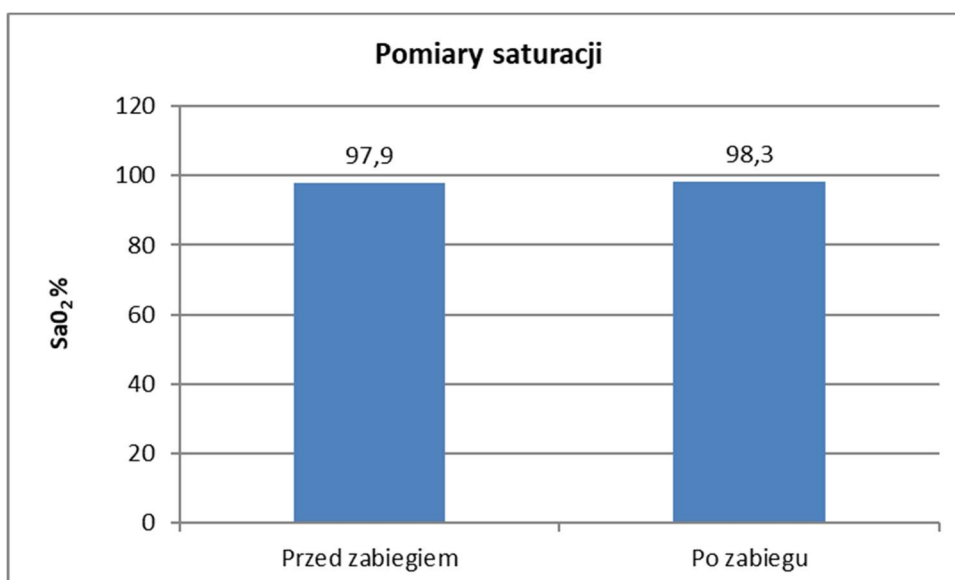
Porównywano wyniki pomiarów saturacji uzyskanej na operowanych palcach zarówno przed jak i po zabiegu. Średni wynik saturacji przed zabiegiem w badanej grupie wyniósł 97,9%, natomiast po zabiegu 98,3%.

Na podstawie przeprowadzonego badania wykazano istotnie statystyczną różnicę w wynikach pomiarów saturacji przed i po zabiegach. Zastosowano nieparametryczny test par Wilcoxon. Na podstawie przeprowadzonego testu stwierdzono istotną różnicę w pomiarze saturacji (SaO_2) przed i po zabiegu. Zaobserwowano istotnie większy pomiar po zabiegu, a przeciętna różnica wynosi 0,4%. Analizę wyników przedstawia Tabela 10.

Tabela 10. Analiza wyników pomiarów saturacji przed i po zabiegu. Zastosowano nieparametryczny test par Wilcoxon.

	Średnia	SD	Różnica	Z	p
SaO ₂ przed zabiegiem	97,9	1,3			
SaO ₂ po zabiegu	98,3	1,2	-0,4	2,7917	0,0052

Uzyskane średnie wyniki pomiarów saturacji przed zabiegiem i po zabiegu przedstawia Rycina 7.



Rycina 7. Średnie wyniki pomiarów saturacji w badaniu przed i po zabiegu.

4.5 Badanie zmian wartości pomiarów $TcpO_2$ w trakcie sprężenia w komorze hiperbarycznej w odniesieniu do pomiarów przed zabiegiem

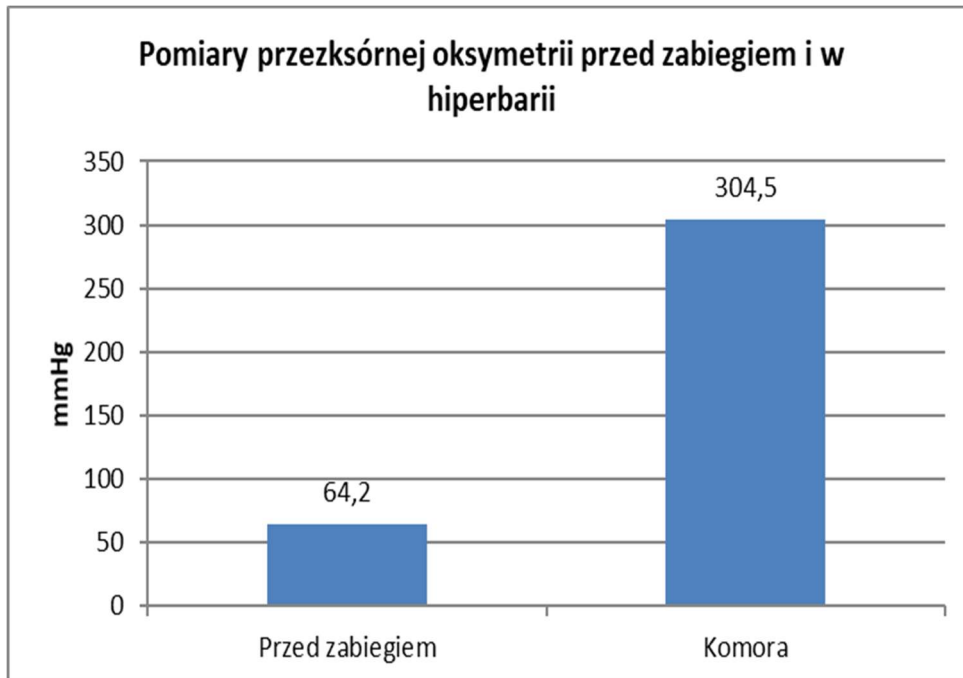
Porównywano wyniki pomiarów $TcpO_2$ przed zabiegiem z wynikami otrzymanymi w komorze hiperbarycznej. W każdym badanym palcu uzyskano przyrost wartości wyniku $TcpO_2$ w hiperbarii względem pomiarów w normobarii. Średni wynik pomiaru $TcpO_2$ otrzymany przed zabiegiem wyniósł 64,2 mmHg, średni otrzymany wynik w hiperbarii to 304,5 mmHg. Najniższy uzyskany wynik w trakcie hiperbarii to 120 mmHg a najwyższy: 498 mmHg. Do analizy wyników zastosowano nieparametryczny test par Wilcoxon.

Na podstawie przeprowadzonego testu stwierdzono istotną różnicę w pomiarze $TcpO_2$ przed zabiegiem i w komorze hiperbarycznej. Zaobserwowano istotnie większy pomiar w komorze, a przeciętna różnica wynosi 240,3 mmHg. Analizę wyników przezskórnej oksymetrii przed zabiegiem i w hiperbarii przedstawia Tabela 11.

Tabela 11. Analiza wyników przezskórnej oksymetrii przed zabiegiem i w hiperbarii. Zastosowano nieparametryczny test par Wilcoxon.

	Średnia	SD	Różnica	Z	p
$TcpO_2$ przed zabiegiem	64,2	18,3			
$TcpO_2$ w HBOT	304,5	112,2	-240,3	6,2146	< 0,0001

Uzyskane średnie wyniki pomiarów przezskórnej oksymetrii przed zabiegiem i w trakcie sprężenia w komorze hiperbarycznej przedstawia Rycina 8.



Rycina 8. Średnie wyniki przezskórnej oksymetrii przed zabiegiem i w hiperbarii.

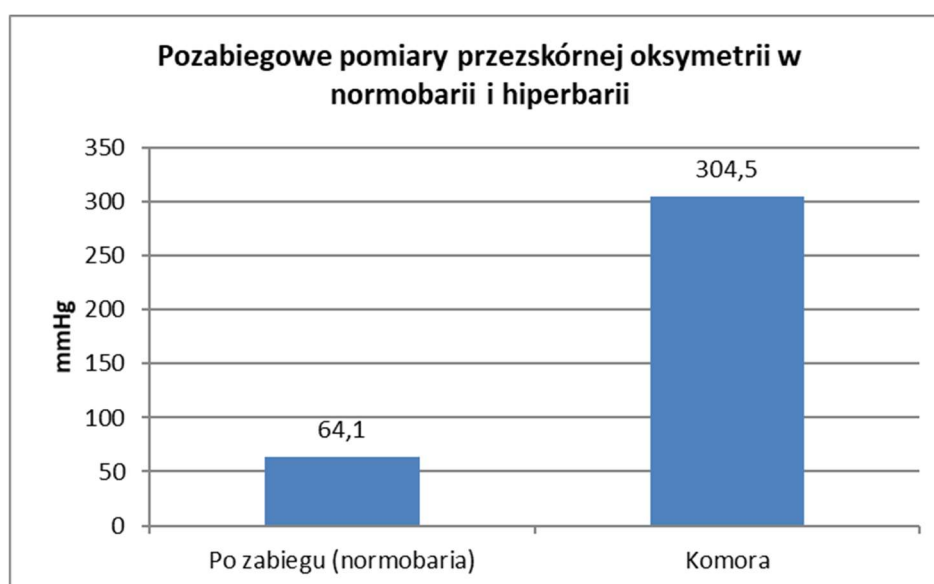
4.6 Badanie zmian wartości pomiarów $TcpO_2$ w trakcie sprężenia w komorze hiperbarycznej w odniesieniu do pomiarów w normobarii po zabiegu

Porównywano pomiary $TcpO_2$ po zabiegu i w komorze hiperbarycznej. Dla pomiarów $TcpO_2$ po zabiegu średni wynik wynosi 64,1 mmHg. Średni wynik $TcpO_2$ uzyskany w komorze hiperbarycznej to 304,4 mmHg. Zastosowano nieparametryczny test par Wilcoxon. Na podstawie przeprowadzonego testu stwierdzono istotną różnicę w pomiarze $TcpO_2$ po zabiegu i w komorze hiperbarycznej. Zaobserwowano istotnie większy pomiar w komorze, a przeciętna różnica wynosi 240,4 mmHg. Analizę wyników przezskórnej oksymetrii po zabiegu i w hiperbarii przedstawia Tabela 12.

Tabela 12. Analiza wyników przezskórnej oksymetrii po zabiegu i w hiperbarii. Zastosowano nieparametryczny test par Wilcoxon.

	Średnia	SD	Różnica	Z	p
$TcpO_2$ po zabiegu	64,1	15,1			
$TcpO_2$ w HBOT	304,5	112,2	-240,4	6,2146	< 0,0001

Uzyskane średnie wyniki pomiarów przezskórnej oksymetrii po zabiegu i w komorze hiperbarycznej przedstawia Rycina 9.



Rycina 9. Średnie wyniki pomiarów przezskórnej oksymetrii po zabiegu i w hiperbarii.

4.7 Badanie zależności pomiędzy wynikami $TcpO_2$ w normobarii i hiperbarii

Zbadano zależność pomiędzy wynikami pomiarów $TcpO_2$ przed i po zabiegu oraz w komorze hiperbarycznej. Zastosowano współczynnik korelacji rang Spearmana. Na podstawie przeprowadzonego testu stwierdzono istotną zależność między wynikami pomiarów $TcpO_2$ przed i po zabiegu oraz w komorze hiperbarycznej w odniesieniu do bezwzględnego przyrostu wartości $TcpO_2$. Zauważono, że u pacjentów z wyższymi wyjściowymi wartościami pomiarów $TcpO_2$ przed i po zabiegu uzyskano mniejszy przyrost wartości $TcpO_2$ w trakcie hiperbarii. Analogicznie u pacjentów z wyjściowo niższymi wartościami $TcpO_2$ wykonanej przed zabiegiem lub po zabiegu, zaobserwowano większy bezwzględny przyrost wartości $TcpO_2$ w trakcie sprężenia w komorze hiperbarycznej. Zależność między wynikami pomiarów $TcpO_2$ przed i po zabiegu oraz w komorze hiperbarycznej przedstawia Tabela 13.

Tabela 13. Zależność między wynikami pomiarów $TcpO_2$ przed i po zabiegu oraz w komorze hiperbarycznej.

	Przed	Po
Komora	-0,4832	-0,4694
	N=51	N=51
	p = 0,0003	p = 0,0005

4.8 Porównanie wyników pomiarów przezskórnej oksymetrii i saturacji

Zbadano zależność wyników uzyskanych w przezskórnej oksymetrii i saturacji zarówno dla pomiarów przed i jak i pooperacyjnych. Pomiary saturacji nie były wykonywane w komorze hiperbarycznej. W analizie zastosowano współczynnik korelacji rang Spearmana. Na podstawie przeprowadzonego testu nie stwierdzono istotnej zależności między wynikami pomiarów $TcpO_2$ oraz SaO_2 ($p=0,61$ dla pomiarów przed zabiegiem i $p=0,26$ dla pomiarów po zabiegu). Zależność wyników $TcpO_2$ i saturacji przedstawia tabela 14.

Tabela 14. Zależność między wynikami pomiarów $TcpO_2$ oraz SaO_2 . Zastosowano współczynnik korelacji rang Spearmana.

a) Przed zabiegiem

	SaO_2
$TcpO_2$	0,0761
	$N = 47$
	$p = 0,6110$

b) Po zabiegu.

	SaO_2
$TcpO_2$	0,1689
	$N = 47$
	$p = 0,2565$

V. OMÓWIENIE WYNIKÓW BADAŃ I DYSKUSJA

Ręka jest precyzyjnym narządem umożliwiającym swobodną egzystencję. Zapewnia chwyt, czucie, wyrażanie gestów. Od pierwszych chwil życia poznajemy świat poprzez dotyk ręką. Utrata palców, części lub całej ręki może skutkować niemożnością pełnego funkcjonowania. Juliusz Cezar zlecał amputacje kciuków u więźniów, aby nie mogli nigdy więcej sprawnie walczyć. Do obecnej chwili nie istnieje proteza, która w sposób perfekcyjny zastępuje ten narząd. Od wieków poszukiwane są sposoby na odtworzenie utraconej funkcji ręki.

Początkowo utraconą rękę próbowano zastąpić protezą. Jednym z cudów techniki była żelazna funkcjonalna proteza stworzona dla rycerza Gotza von Berlichingena [3].

Na początku XX wieku Aleksis Carrel wykonał udaną replantację kończyny tylnej u psa, za co otrzymał nagrodę Nobla [7]. Z powodów technicznych początkowo zespalano duże, kilkumilimetrowe naczynia. Jednak determinacja badaczy skutkującą wynalezieniem szwu mikrochirurgicznego, mikroskopu operacyjnego i precyzyjnego instrumentarium otworzyła drogę do szycia naczyń o coraz mniejszej średnicy.

„Ręka Bostońska” - to określenie pierwszej w świecie udanej replantacji ramienia u 12 letniego chłopca, wykonanej w roku 1962 przez Malta i McKhanna [21]. Był to przełom w chirurgii, który zaowocował postępowaniem w rozwoju technik replantacyjnych i dalszymi sukcesami w tej dziedzinie.

Użycie mikroskopu do optymalizacji szycia naczyń zawdzięczamy Jacobsonowi [7]. Wykonał on również pierwszy szew naczynia o średnicy mniejszej niż 1.5mm i wprowadził pojęcie mikrochirurgii naczyniowej. Ogromny wpływ na rozwój technik mikrochirurgicznych miał Buncke [8]. Replantując ucho u królika, jako pierwszy zespolił naczynie o średnicy poniżej 1mm.

W 1968r. w Japonii Komatsu i Tamai dokonali udanej replantacji całkowicie amputowanego piłą do metalu kciuka u 28 letniego pracownika fizycznego [9]. W 1971r. w Oddziale Chirurgicznym Szpitala w Trzebnicy dr Ryszard Kocięba wraz ze swoim zespołem wykonał pierwszą w Polsce i siódmą na świecie udaną replantację przedramienia [3]. Wynik zabiegu i dalsze sukcesy przyczyniły się do utworzenia w 1973r. tzw. Ośrodka Replantacyjnego.

Z inicjatywy Polskiego Towarzystwa Chirurgii Ręki utworzono system stałego dyżuru pełnionego przez Ośrodki Replantacyjne nazywany Serwisem Replantacyjnym.

Zgodnie z jego założeniami ośrodek dyżurujący udziela konsultacji, a po akceptacji zgłoszenia podejmuje próbę zaopatrzenia urazu typu „ostra ręka”. Zgodnie z raportem z 32 miesięcy działalności Serwisu Replantacyjnego zgłoszono w tym czasie 568 przypadków urazów rąk [20]. Liczba urazów typu „ostra ręka” w Polsce stale się zwiększa [20]. Dominują pacjenci po urazach na piłach tarczowych, maszynach przemysłowych i rolniczych. Inną grupę stanowią pacjenci po urazach wybuchowych np. petard lub pogryzieni przez zwierzęta. Obserwuje się pewną sezonowość urazów. Amputacje występują częściej w sezonie wiosenno-letnim ze szczytem w lipcu [20]. Celem leczenia „ostrej ręki” jest jak najdokładniejsze odtworzenie uszkodzonych struktur anatomicznych. Zapewni to w przyszłości optymalną funkcję i powrót do codziennej aktywności. Wymaga to pierwotnej naprawy tylu uszkodzonych struktur, ile jest to możliwe lub celowe.

W wypadku amputacji całkowitych lub subtotalnych zdarza się, że stopień uszkodzenia tkanek czy zanieczyszczenie rany sprawiają, iż naprawa pierwotna (w tym wypadku: replantacja) nie jest możliwa. Czynnikiem ograniczającym decyzję o replantacji jest czas, który upływa od urazu do zabiegu. Jego wydłużenie wiąże się z rozwojem obrzęku i większym narażeniem na kontaminację bakteryjną ran. Stosowanie wstawek naczyniowych nerwów czy ścięgien, przy pierwotnej naprawie wiąże się z ryzykiem ich utraty z powodu infekcji czy niewystarczającego pokrycia tkankami miękkimi, dlatego zabiegi takie często są zarezerwowane dla rekonstrukcji wtórnych [16]. Wówczas część uszkodzeń kwalifikujemy do wtórnych zabiegów rekonstrukcyjnych skupiając się na przeżyciu ratowanej części kończyny. Ręka bez kilku palców nadal może być funkcjonalna dla pacjenta. Ręka „akceptowalna” to ręka z trzema palcami, w tym z kciukiem i zachowanym czuciem [11]. Operacje tzw. „ostrej ręki” stanowią dla chirurga olbrzymią odpowiedzialność. Wykorzystując zdobyte wcześniej doświadczenie kliniczne musi on przewidzieć możliwy wynik zabiegu pod kątem funkcji jaką będzie spełniać kończyna. Zaopatrzenie urazów typu „ostra ręka” wiąże się nawet z kilkumiesięcznym gojeniem ran, wielotygodniowym utrzymaniem stabilizacji złamań np. drutami Kirschnera, a następnie intensywnej rehabilitacji. Niestety po wielomiesięcznym leczeniu zdarza się że funkcja ręki jest rozczarowująca. Występują przykurcze stawowe, nadwrażliwość na zimno, bóle oraz blizny.

Codzienna praktyka kliniczna dowodzi, że pacjent po urazie w zakresie ręki oczekuje „ratowania” uszkodzonej kończyny za wszelką cenę, często nie zważając na

przewidywany końcowy efekt funkcjonalny, jak również nie bacząc na karkołomną drogę przez kolejne zabiegi rekonstrukcyjne, aby go osiągnąć. Spełnienie oczekiwania pacjenta i podjęcie się zabiegu naprawczego, stanowi ważny aspekt psychologiczny i sprawia, że pacjent czuje się otoczony opieką nawet w wypadku porażki.

W przedstawianej pracy doktorskiej do badania zakwalifikowano pacjentów po amputacjach w II strefie wg. Verdana. Odmienność budowy anatomicznej czyni tę strefę wyjątkową.

Sterling Bunnel, pionier chirurgii ręki odnosząc się do znacznych trudności i złych wyników funkcjonalnych zaopatrywania urazów ścięgien w II strefie Verdana określił ją jako „Pole ziemi niczyjej” [15]. Sztywny włóknisty kanał zbudowany z systemu troczków obrączkowych i krzyżowych oraz pochewki ścięgnistej ogranicza przestrzeń do chirurgicznej naprawy i sprzyja wytworzeniu zrostów. Madden i Peacock [32] odnosząc się do procesów gojenia ścięgien po urazie opisał aktualną również dziś koncepcję „jedna rana, jedna blizna”. Podczas tworzenia blizny dochodzi do układania włókien kolagenowych w sieć i tym samym ekspansję do otaczających tkanek. Ścięgno po uszkodzeniu przechodzi proces gojenia złożony z kilku faz [38]. Najnowsze badania pokazały, że po naprawie ścięgno goi się głównie drogą dyfuzji stymulowaną poprzez wykonywany ruch [37]. Wytrzymałość zeszytego ścięgna w 2 pierwszych fazach zależy od wytrzymałości szwów. Dlatego dla odległego wyniku leczenia kluczowe znaczenie ma dobór materiału szewnego i technika operacyjna [37].

W przypadku urazów ścięgien w II strefie zginaczy należy je zeszyć. Rozwój technik operacyjnych szycia ścięgien, pojawienie się cienkich materiałów szewnych, jak również opracowanie nowoczesnych technik rehabilitacyjnych sprawiło, że osiągnane są coraz lepsze wyniki funkcjonalne. Szycie ścięgien w tej strefie przeprowadza się różnymi metodami. Szycie tylko zginacza głębokiego, z wycięciem powierzchownego związane jest z większym ryzykiem jego uszkodzenia tj. zerwania w trakcie rehabilitacji. Z kolei zeszywanie obu ścięgien (zginacza powierzchownego i głębokiego) wiąże się z ryzykiem obrzęku ścięgien, zablokowania ruchów i powstawania zrostów. Część chirurgów preferuje zeszywanie FDP i jednej odnogi FDS [39]. Henry [40] uzależnia zeszywanie ilości ścięgien od miejsca ich uszkodzenia w odniesieniu do troczka A2. W przypadku replantacji Chrapusta [3] zaleca wycięcie FDS i zeszywanie tylko FDP celem prewencji zrostów.

Na przełomie lat powstało wiele technik szycia ścięgien. Techniki różniły się zarówno sposobem zakładania szwów jak i liczbą użytych szwów (szycie jedno lub wielonitkowe). Badania naukowe potwierdziły większą wytrzymałość mechaniczną szwów wielonitkowych [41].

Zmodyfikowany szew Kesslera połączony ze szwem otoczkowym pozostaje w dalszym ciągu jedną z najchętniej wybieranych technik. W zależności od preferencji operatora stosowane są szwy monofilamentowe niewchłaniające lub tzw. polifilamentowe plecionki. Przyczyną dysfunkcji ruchowej palca po amputacji w II strefie Verdana najczęściej są niezszycie, zrosty, zerwanie zeszytego ścięgna lub miejscowy stan zapalny. Uwolnienie ścięgna ze zrostów nazywamy tenolizą. Niestety chirurgiczne oddzielenie zbliźniaciałego ścięgna od troczków i pochewki często okazuje się niemożliwe i w konsekwencji należy je wyciąć. Pacjent kwalifikowany jest wówczas do dwuetapowej rekonstrukcji ścięgna. W etapie pierwszym wycina się konglomerat blizn troczków i ścięgna, a następnie odtwarza troczki i implantuje silikonową protezę Huntera. Jej celem jest wytworzenie gładkiego kanału dla ścięgna. Optymalnie po 2 miesiącach wyjmuje się protezę i rekonstruuje ubytek za pomocą wstawki z innego ścięgna, najczęściej: mięśnia dłoniowego długiego, prostownika długiego palca III stopy czy mięśnia podeszwowego. W rzadkich przypadkach zachowanego systemu troczków i ubytku ścięgna, możliwe jest wykonanie jednoetapowej rekonstrukcji. W przypadku zabiegów chirurgicznych zginaczy kluczowa jest rehabilitacja pozabiegowa. Kleinert [42] zaproponował technikę ćwiczeń czynnego wyprostowania i biernego zgięcia po szyciu ścięgien zginaczy w 2 strefie Verdana, co ograniczyło liczbę zrostów i potrzebę wykonywania tenolizy. Obecne wielonitkowe techniki szwu umożliwiają wczesną czynną rehabilitację bez obawy zerwania ścięgna [43].

Wyzwaniem dla chirurga jest również szycie ścięgien prostowników. Prostowniki cechują się mniejszą tolerancją na skrócenie niż zginacze. Urazy otwarte należy leczyć operacyjnie. Techniki chirurgicznego szycia prostowników są podobne do technik szycia zginaczy. Wykorzystywany jest również podobny materiał szewny. W strefach I i II prostowników możemy wykorzystać technikę szycia prostownika wraz ze skórą. Rekonstrukcja pasma centralnego prostownika może być wyzwaniem z uwagi na krótki kikut dystalny lub jego brak. W takich przypadkach wykorzystywane są kotwice kostne, technika płata odwróconego wg Snow'a [45] albo zeszywanie połówek pasm bocznych wg Aiche [46]. W przypadku uszkodzenia prostownika i jego naprawy obowiązuje unieruchomienie palca w wyproście przez okres 7 tygodni. Następstwem tego może być

powstanie zrostów prostownika z otaczającymi tkankami i procesy bliznowacenia.

W przypadku amputacji, jak również wtórnych zabiegów rekonstrukcyjnych w II strefie Verdana obejmujących paliczek podstawny lub staw PIP preferencyjnie stosowane są zespolenia drutami K lub pętle druciane. Niestety druty K nie są zespoleniem stabilnym i odraczają rehabilitację. Aby ograniczyć ryzyko ich migracji zazwyczaj unieruchamia się również staw śródrečno-paliczkowy. W przypadku tego instrumentarium możliwe jest wystąpienie zaburzeń zrostu czy deformacji kątowych. Klinicznym objawem zrostu opóźnionego jest patologiczna ruchomość i ból. Niepodważalnymi zaletami stosowania drutów K w artrodezie czy osteotomii jest prostota zabiegu, możliwość korekcji ustawienia przed ostateczną stabilizacją oraz utrzymanie długości promienia.

Śruby kompresyjne czy mikro płytki zapewniają stabilną osteosyntezę. Stabilna osteosynTEza złamań i wczesne uruchomienie kończyny jest jednym z głównych założeń stosowanej aktualnie przez chirurgów urazowych koncepcji leczenia złamań, stworzonej przez zespół Fundację AO (Arbeitsgemeinschaft für Osteosynthesefragen) [13]. Stosowane są płytki typu T lub H. Wadą tego instrumentarium jest konieczność poszerzenia dostępu operacyjnego, w tym szerokiego odpreparowania tkanek miękkich i okostnej. Zaletami tego postępowania jest umożliwienie wczesnej rehabilitacji i mniejsze ryzyko infekcji. Niestety technika jest też bardziej czasochłonna w porównaniu z zespoleniem elastycznym. U pacjentów po replantacjach obserwuje się lokalną demineralizację kości, która klinicznie manifestuje brakiem odpowiedniej twardości do zastosowania śrub.

Rzadko używane w przypadku palców stabilizatory zewnętrzne mają zastosowanie w znacznej kontaminacji rany [14]. Zapewniają odseparowanie instrumentarium od procesu zapalnego, jednak utrudniają zespolenia mikrochirurgiczne i zabiegi rekonstrukcyjne.

Ważną strukturą anatomiczną w II strefie Verdana są nerwy palcowe. Czucie jest niezbędne dla prawidłowej funkcji ręki, dlatego jego odtworzenie jest również kluczowym elementem przy zabiegach naprawczych. Złotym standardem w uszkodzeniach nerwu bez jego ubytku jest bezpośredni, beznapięciowy szew. W zależności od preferencji operatora, typu nerwu i lokalizacji uszkodzenia stosujemy kilka technik szycia nerwu. Naprawę nerwu obwodowego dzielimy na pierwotną – w dobie urazu, pierwotną odroczoną (7-10dni) i naprawę wtórną. Jeżeli po zeszcyciu nerwu wytworzył się nerwiak, a nerw nie podejmuje funkcji to należy wykonać resekcję

nerwiaka. W przypadku ubytku nerwu należy go uzupełnić. Do rekonstrukcji wykorzystuje się wstawki z własnego nerwu zgodnie z techniką opisaną przez Milesiego [24]. Jest to tzw. metoda kablowania. Obecnie najczęściej używanymi nerwami do tego celu są: nerw łydkowy, nerw promieniowy (PIN) i nerwy skórne przedramienia. Metoda kablowania ma jednak pewne wady, do których zalicza się: dodatkowy dostęp operacyjny w celu pobrania nerwu, utratę czucia, możliwość powstania bolesnego nerwiaka w miejscu dawczym oraz ograniczoną liczbę i długość nerwów dawczych [25]. Inną metodą naprawczą jest użycie przewodnika nerwu (neurotuby). Badania naukowe wykazały wysoką skuteczność stosowania neurotub w przypadku rekonstrukcji nerwów palcowych [26]. Ponadto potencjalny zysk długości nerwu można osiągnąć zmieniając jego przebieg anatomiczny wykonując transpozycje lub skracając kość. Metodą odtworzenia czucia na opuszcze kciuka może być przeniesienie neuronaczyniowego płata wyspowego z palca IV lub III. Jeżeli nerw otoczony jest zrostami i bliznami należy wykonać jego uwolnienie czyli neurolizę nerwu.

Znaczącą rolę w procesie gojenia tkanek zarówno w leczeniu urazów pierwotnych jak i we wtórnych zabiegach korekcyjno-rekonstrukcyjnych ma utlenowanie tkanek, co podkreśla wielu autorów [66,67,68].

Hipoksja jest uważana za jeden z głównych czynników ryzyka zaburzeń gojenia ran [88]. Celem zastosowania hiperbarii tlenowej w przypadku wtórnych zabiegów rekonstrukcyjnych u pacjentów po subtotalnych amputacjach palców ręki, jest poprawa utlenowania tkanek w sąsiedztwie rany pooperacyjnej, zmniejszenie obrzęku oraz prewencja infekcji. Pomiarzy przezskórnej oksymetrii odzwierciedlające stan mikrokrążenia pozwalają zrozumieć mechanizm działania hiperbarii tlenowej na tkanki. Procesy gojenia tkanek, w tym syntezy kolagenu zależą od ilości tlenu w tkankach. W przypadku palców po subtotalnej amputacji, gdy uszkodzona była znaczna część sieci naczyniowej, naprawione chirurgicznie struktury i wytworzone de novo mikrokrążenie może w sposób niewystarczający dostarczać tlen tkankom. Powstała po urazie blizna skórna potęguje to zjawisko. W związku z powyższym, w przypadku kolejnego urazu jakim jest zabieg operacyjny procesy gojenia tkanek mogą być nieprawidłowe. W trakcie sprężenia w komorze hiperbarycznej, w wyniku zwiększonego ciśnienia do 2,5ATA zwiększa się rozpuszczalność tlenu w osoczu i jego dyfuzja do kapilar.

Oddychanie 100% tlenem w porównaniu z powietrzem atmosferycznym przy tym samym ciśnieniu powoduje ponad sześciokrotny wzrost ciśnienia parcjalnego tlenu. Z kolei inne badania naukowe pokazały wzrost PaO₂ z 200 mmHg przy 1 ATA do ponad 2000 mmHg przy 3ATA [62]. Zgodnie z badaniami hiperbaria tlenowa zwiększa utlenowanie tkanek, redukuje obrzęk, stymuluje neowaskularyzację i aktywność leukocytów [99].

Korzystny wpływ na gojenie ran spowodowany jest wzrostem ilości tlenu dostarczonego tkankom i większej ilości tlenu rozpuszczonego w osoczu. W trakcie sprężania w komorze ilość tlenu rozpuszczonego w osoczu wzrasta z 0,3 (obj.%) w warunkach normobarii do 5,62 (obj.%) przy 2,5 ATA [102]. W konsekwencji zwiększony zostaje gradient ciśnień tlenu w tkankach. Ponadto rośnie zakres dyfuzji tlenu w kapilarach, zatem tlen może dotrzeć do tkanek o upośledzonym utlenowaniu. Kolejnym działaniem HBO jest skurcz naczyń [88]. Obkurczenie naczyń redukuje obrzęk i zmniejsza odległość z kapilar do komórek. W konsekwencji skrócona zostaje droga dyfuzji tlenu. Badania wykazały istotnie statystyczny wzrost utlenowania tkanek pomimo skurczu naczyń na głębokości 2 mm [99].

Wpływ hiperbarii tlenowej na procesy regeneracyjne tkanki kostnej został potwierdzony przez badaczy [66,67,68].

Badania przeprowadzone w warunkach *in vitro* potwierdziły pozytywny wpływ hiperbarii tlenowej na podziały osteoblastów, syntezę kolagenu i finalnie na procesy kościotworzenia [66]. Badania przeprowadzone na zwierzętach udowodniły wpływ HBOT na procesy gojenia tkanki kostnej i remodelingu [67, 68].

Według aktualnej wiedzy przeprowadzono niewiele badań dotyczących wpływu tlenu hiperbarycznego na zrost kości w warunkach *in vivo*. W związku z tym wpływ hiperbarii tlenowej na zrost kostny u człowieka jest niejasny i wymaga dalszych analiz [71]. Trudnością w ich przeprowadzeniu jest uzyskanie jednolitej grupy pacjentów. Leczenie tlenem hiperbarycznym jest postępowaniem zalecanym w leczeniu złamań otwartych st. III wg Gustillo-Anderson [75]. Prowadzone są badania z wykorzystaniem tej terapii w leczeniu zrostu opóźnionego kości [75]. Jest to metoda wspomagająca leczenie zapaleń kości i szpiku [73].

HBOT może być stosowana jako terapia wspomagająca w leczeniu urazów typu „ostra ręka” w tym w replantacjach i rewaskularyzacjach, czy po zastosowaniu płatów [69,70]. Leczenie komorą hiperbaryczną skraca czas wgajania przeszczepów skóry u pacjentów oparzonych [71].

W określonych wskazaniach hiperbaria tlenowa jest leczeniem z wyboru w innych wspomaga leczenie chirurgiczne i farmakologiczne. Hiperbaria tlenowa jest metodą rutynowo stosowaną w leczeniu ran przewlekłych na tle niewydolności żylniej, tętniczej, w odleżynach, w stopie cukrzycowej oraz w popromiennym uszkodzeniu skóry [71]. Zgodnie z rekomendacjami Europejskiego Towarzystwa Medycyny Hiperbarycznej hiperbaria tlenowa powinna stanowić leczenie uzupełniające w przypadku owrzodzeń na tle cukrzycy, naczyniowych i ran przewlekłych [100].

W literaturze brak jest badań, w których dokonywano pomiarów przezskórnej oksymetrii na operowanych palcach w odniesieniu do dalszych procesów gojenia tkanek i zasadności stosowania HBOT. W związku z powyższym zaistniała potrzeba uwzględnienia w dyskusji badań dotyczących wpływu hiperbarii tlenowej na procesy gojenia tkanek w innych lokalizacjach.

Chiang i wsp. [70] zbadali zastosowanie wspomagającej roli HBOT w leczeniu urazów typu „ostra ręka” w okresie pooperacyjnym. Do badania zakwalifikowali 45 pacjentów z ranami skalpacyjnymi w obrębie ręki oraz z amputacjami palców. Pacjenci zostali poddani chirurgicznej naprawie uszkodzonych struktur, a następnie sprężeniu w komorze hiperbarycznej. W badanej grupie wykonano 110 replantacji, 29 wolnych płatów i 19 płatów z sąsiedztwa. Leczenie w komorze hiperbarycznej stosowano po zabiegu operacyjnym 5 razy w tygodniu, aż do ustabilizowania ran.

W przedstawionej w badaniu grupie wskaźnik przeżywalności replantowanych palców wyniósł 81% (n=89). Z kolei ogólna przeżywalność rąk w badanej grupie wyniosła 100%. Ograniczeniami badania był brak randomizacji oraz różne mechanizmy urazów ręki. Autorzy podkreślają zasadność stosowania hiperbarii tlenowej u pacjentów po urazach ręki w okresie pooperacyjnym, celem optymalizacji procesów gojenia tkanek [70].

Kaur i wsp. [72] przeprowadzili randomizowane, prospektywne badanie oceniające wpływ hiperbarii tlenowej na gojenie ran kończyn dolnych. Trzydziestu pacjentów zostało podzielonych na dwie równe grupy. W jednej stosowano wspomagającą terapię hiperbaryczną, a w drugiej nie. Przez okres 30 dni oceniano klinicznie cechy gojenia ran i dokonywano pomiarów $TcpO_2$ w sąsiedztwie ran. Wyniki przedstawiały się następująco: w grupie pacjentów leczonych hiperbarią tlenową uzyskano istotne statystycznie zmniejszenie powierzchni rany w odniesieniu do grupy kontrolnej.

Ponadto w grupie, w której podjęto sprężenie w komorze hiperbarycznej u 73% pacjentów stwierdzono zahamowanie wysięku z rany. W grupie bez stosowanej hiperbarii tlenowej zahamowanie wysięku wystąpiło u 20% chorych. Tkanka ziarninowa była obecna u 80% pacjentów leczonych hiperbarią tlenową i u 40% chorych bez tej terapii. Co więcej, grupa pacjentów objęta hiperbarią tlenową uzyskała wyższe wyniki skali oceny rany. W przeciwieństwie do grupy odbywającej sprężenie w komorze hiperbarycznej, w grupie bez tej terapii, u żadnego pacjenta nie uzyskano całkowitego wygojenia ran. Autor wykazał pozytywną korelację pomiędzy wynikami przezskórnej oksymetrii, a skalą oceny rany, zmniejszeniem powierzchni rany i zmniejszeniem wysięku. W przedstawionym badaniu wykonywano również 4-krotne pomiary $TcpO_2$ w warunkach normobarii. Po 30 dniach terapii średni wynik pomiaru $TcpO_2$ w grupie leczonej w komorze hiperbarycznej zwiększył się o 11.8 mmHg ($p=0,01$), natomiast w grupie bez dodatkowej terapii hiperbarycznej zmniejszył się średnio o 5,7 mmHg. Zauważono, że poziom $TcpO_2$ w warunkach normobarii nie pozwala przewidzieć odległego wyniku leczenia. Obserwację tą potwierdzają również inni badacze [93, 88]. Przytoczone badanie jest wartościowe z powodu klinicznej, wystandaryzowanej oceny gojenia ran. Ograniczeniami badania jest brak pomiarów przezskórnej oksymetrii w komorze hiperbarycznej, niejednorodna grupa pacjentów (różne przyczyny owrzodzeń kończyn dolnych) oraz krótka obserwacja chorych. Goldman [102] dokonał przeglądu systematycznego dostępnych publikacji na temat wpływu hiperbarii tlenowej na procesy gojenia ran kończyn dolnych. W przeglądzie uwzględniono 620 publikacji, w tym 64 randomizowane badania kliniczne. Zgodnie z wnioskami hiperbaria tlenowa zmniejsza ryzyko amputacji oraz zwiększa szansę wygojenia rany. Ponadto autor podkreśla, że istotny wzrost $TcpO_2$ w okolicy rany u pacjentów ze stopą cukrzycową w trakcie sprężania pozwala przewidzieć pozytywny wpływ terapii na procesy gojenia rany oraz wyselekcjonować pacjentów, którzy odniosą korzyść z tej terapii.

W dostępnej literaturze istnieją rozbieżności co do wartości wyników pomiarów $TcpO_2$ uznawanych za prawidłowe [72,91,93]. Dla Hoffmann i wsp. [77] prawidłowe wartości $TcpO_2$ zawierają się w przedziale 50-70 mmHg, wartości poniżej 40 mmHg sugerują hipoksję i potencjalne zaburzenie gojenia rany, a wartości niższe od 30 mmHg wskazują na krytyczne niedokrwienie kończyn. Blake i wsp. [91] wykonali pomiary $TcpO_2$ w normobarii u 32 zdrowych, niepalących osobników w obrębie kończyny górnej

i klatki piersiowej. Celem badania było wyznaczenie zakresu norm pomiarów dla kończyny górnej. Średnie uzyskane wartości pomiarów na grzbietowej powierzchni ręki wyniosły 50.2 mmHg, na kłębie: 70.8 mmHg, a kłębiku: 77.9 mmHg.

Ponadto wartości pomiaru dla całej kończyny górnej zawierały się w przedziale 23-92 mmHg rosnąc w kierunku obwodowym. Połowa zdrowych osobników osiągnęła pomiar poniżej 40 mmHg w normobarii przynajmniej w jednej lokalizacji czujnika. Co więcej, w badaniu 16% pacjentów osiągnęło wynik poniżej 30 mmHg. W literaturze podkreśla się zjawisko osobniczej zmienności tempa procesów perfuzji i dystrybucji tlenu co czyni trudnym określenie sztywnych zakresów norm wartości przezskórnej oksymetrii [72,77]. Sheffiled [104] zauważył, że ciśnienie parcjalne tlenu (pO_2) zależy od metabolizmu komórkowego, budowy anatomicznej i typu tkanki.

W przeprowadzonej rozprawie doktorskiej udowodniono istotną statystycznie różnicę w otrzymanych wynikach pomiarów przezskórnej oksymetrii, w zależności od lokalizacji czujnika na powierzchni grzbietowej lub dłoniowej palca w pomiarach w normobarii. Uzyskano istotnie wyższe wyniki po stronie dłoniowej palca. Powyższą obserwację potwierdzają inne badania naukowe. W analizie przedstawionej przez Blake i wsp. [91] autorzy wykazali, że średnia wartość $TcpO_2$ uzyskana w obrębie grzbietowej powierzchni śródreżca w badanej grupie 32 zdrowych osobników jest o 20,6 mmHg mniejsza, niż średnia wartość uzyskana na kłębie tej samej ręki. Zgodnie z literaturą na wynik pomiarów ma wpływ miejscowy stan zapalny, bliskość kości, ułożenie czujnika bezpośrednio nad naczyniem tętniczym, blizna skórna i temperatura otoczenia [77,89]. Otrzymane w pracy doktorskiej różnice wyników $TcpO_2$ w zależności od umiejscowienia czujnika na palcu, mogą mieć związek z budową anatomiczną palców w tym lokalizacją naczyń tętniczych. Tętnice palcowe zlokalizowane są bliżej powierzchni dłoniowej palca.

W przedstawionym w rozprawie doktorskiej materiale w badaniach w komorze hiperbarycznej przyrost wartości utlenowania wyrażony jako wzrost $TcpO_2$ nie zależy istotnie od miejsca położenia czujnika. Nie wykazano istotnie statystycznej różnicy w otrzymanych wynikach pomiarów na powierzchni grzbietowej i dłoniowej palca, a pomiarami w komorze hiperbarycznej. Wyniki pomiarów przezskórnej oksymetrii uzyskane na dłoniowej powierzchni palca w hiperbarii tlenowej nie były istotnie wyższe w porównaniu z wynikami pomiarów na grzbietowej powierzchni.

Wartości $TcpO_2$ poniżej 40 mmHg mierzone wokół owrzodzenia kończyny dolnej u pacjentów z cukrzycą wskazują na lokalną hipoksję i korelują ze złym gojeniem ran [72]. W wykonanych w pracy doktorskiej pomiarach na palcach w normobarii tylko w dwóch przypadkach osiągnięto wynik poniżej 40 mmHg. W trakcie sprężania w komorze hiperbarycznej średni przyrost wartości $TcpO_2$ na tych palcach wyniósł 411 mmHg. Z kolei najwyższy uzyskany wynik w normobarii to 110 mmHg. U tego pacjenta przyrost wartości pomiaru w komorze hiperbarycznej wyniósł 301 mmHg. W badanej przez mnie grupie średni wynik $TcpO_2$ przed zabiegiem wyniósł 61 mmHg (34-110 mmHg), a po zabiegu 64 mmHg (39-104 mmHg).

W trakcie pomiarów $TcpO_2$ na badanych palcach pojawiły się trudności z uszczelnieniem pierścienia mocującego. Pierścień zgodnie z procedurą wypełniany jest elektrolitem. Sztywność centralnej części przystawki mocującej czujnik powoduje jej niedopasowanie do zakrzywionej powierzchni palca.

Na rynku istnieją czujniki wyposażone w klips (TOSCA Monitor, Linde Medical Sensors, Basel, Switzerland), które zostały zaprojektowane do badań na płatku ucha. Ich rozmiar jest za mały do pomiarów na palcach. Do badania zakwalifikowano pacjentów po subtotalnej amputacji palców w II strefie Verdana. U tych pacjentów obserwuje się często zaburzoną morfologię palca, w tym jego skrócenie (spowodowane ubytkiem kostnym wynikającym z urazu np. piłą tarczową), zaburzenia osi, przykurcze stawowe oraz zaburzenia troficzne i zanik tkanki podskórnej. Wymienione powyżej zaburzenia morfologii palca mogą być przyczyną potencjalnie zmniejszonej powierzchni skóry palca, na której można przeprowadzić badanie czujnikami $TcpO_2$. Twarda, niepodatna blizna utrudnia dopasowanie i uszczelnienie czujnika. Znamienne częściej problemy z uszczelnieniem występowały w badaniach po stronie grzbietowej palca. Powierzchnia dłoniowa palca zbudowana jest z większej ilości tkanki podskórnej co ułatwia dopasowanie pierścienia. Dodatkowe trudności techniczne w wykonaniu pomiarów $TcpO_2$ pojawiły się w okresie pooperacyjnym. Pierścień uszczelniający należy przykleić w otoczeniu rany. Cięcia chirurgiczne ogranicza zatem potencjalną powierzchnię do przeprowadzenia pomiarów. Celem optymalizacji uszczelnienia przystawki mocującej czujnik zastosowano POH. W przedstawionej w pracy doktorskiej analizie nie stwierdzono istotnej różnicy w pomiarach $TcpO_2$ w zależności od zastosowania uszczelnienia na powierzchni grzbietowej i dłoniowej palców zarówno w normobarii, jak i hiperbarii tlenowej. W dostępnej literaturze nie znaleziono innych

badania, w których pomiarów $TcpO_2$ wykonywano na palcach ręki z użyciem podobnego pierścienia mocującego.

Opisane trudności techniczne mocowania czujnika, którego rozwiązanie autorskie przedstawiono w niniejszej pracy, mogło być przyczyną braku wyników analogicznych badań. Nie znaleziono prac, w których zastosowane było dodatkowe uszczelnienie w pomiarach przezskórnej oksymetrii. W dostępnych w literaturze badaniach, pomiary $TcpO_2$ wykonywane były na „płaskich” powierzchniach jak: grzbietowa powierzchnia stopy, śródreżce, podudzie, kłąb, klatka piersiowa gdzie nie odnotowano problemów z uszczelnieniem czujnika [91].

Obecnie przezskórny pomiar prężności tlenu ma wiele zastosowań klinicznych. Jest to metoda diagnostyczna, oceniającą stan mikrokrążenia wokół rany [72,80]. Metoda stanowi narzędzie do klasyfikacji obwodowej choroby naczyń krwionośnych [106], w tym diagnostyki krytycznego niedokrwienia kończyn [107]. W 1983r. Sheffiled i Workmann [92] dokonali pierwszych udokumentowanych pomiarów $TcpO_2$ w komorze hiperbarycznej. Zgodnie ze stanowiskiem Europejskiego komitetu ds. Medycyny Hiperbarycznej przezskórna oksymetria jest preferowaną techniką nieinwazyjnego pomiaru utlenowania tkanek i selekcji pacjentów z ranami przewlekłymi do terapii hiperbarycznej [100].

Badania odnoszące wyniki $TcpO_2$ do procesów gojenia tkanek prowadzone były u pacjentów ze stopą cukrzycową, krytycznym niedokrwieniem tkanek i po amputacjach. Liczni badacze podkreślali wartość badań w trakcie sprężania w odniesieniu do wyniku leczenia [72,93,101]. Jednak część autorów wnioskuje, że wyniki pomiarów $TcpO_2$ w warunkach normobarii nie pozwalają przewidzieć odległego wyniku gojenia rany [72,93].

Wattel [103] analizując wyniki pomiarów $TcpO_2$ w warunkach normobarii u 59 pacjentów z ranami na tle cukrzycy sugeruje, że nie są one wystarczające do oceny rokowania wygojenia ran. Dopiero uzyskane wyniki dodatkowych pomiarów $TcpO_2$ u tych pacjentów powyżej 450 mmHg w warunkach hiperbarii korelowały istotnie z procesami gojenia owrzodzeń stóp

Fife i wsp. [93] wykonali retrospektywną analizę wartości pomiarów $TcpO_2$ u 1067 pacjentów ze stopą cukrzycową celem zbadania dokładności i wartości predykcyjnej pomiarów $TcpO_2$ w odniesieniu do zasadności włączenia leczenia hiperbarią tlenową.

Analizowano pomiary przezskórnej oksymetrii zarówno w normobarii i hiperbarii. W swojej pracy autorzy sugerują, że otrzymanie wyników w otoczeniu rany powyżej 400 mmHg w trakcie sprężania oraz powyżej 50 mmHg przy oddychaniu 100%tlenem koreluje z wygojeniem ran. W cytowanym badaniu u 76 % pacjentów uzyskano poprawę stanu miejscowego po zastosowaniu hiperbarii tlenowej. Zgodnie z wnioskami autorów, pomiary $TcpO_2$ mogą służyć jako narzędzie przesiewowe do kwalifikacji pacjentów do leczenia w komorze hiperbarycznej. W przedstawionym badaniu oceniono 221 pomiarów $TcpO_2$ wykonanych w komorze hiperbarycznej. Autorzy otrzymali następujące wyniki: tylko 10% pacjentów z wynikami $TcpO_2$ w hiperbarii tlenowej poniżej 100 mmHg i, aż 78,8% pacjentów z wynikami w hiperbarii powyżej 500 mmHg uzyskało poprawę gojenia ran. Wyniki te pozwoliły wysnuć hipotezę, że im wyższe uzyskane wartości $TcpO_2$ w hiperbarii tym większa szansa wygojenia ran. Za punkt odcięcia dla zasadności stosowania HBOT, autorzy przyjęli wartość 200 mmHg (wartość predykcyjna dodatnia 58,3%, specyficzność 93,8%). Ograniczeniem zaprezentowanego badania jest materiał zebrany z różnych ośrodków, w tym możliwa odmienna metodologia pomiarów. Otrzymanie wartości pomiarów $TcpO_2$ powyżej 200 mmHg w trakcie sprężania w komorze pozwalają z dużym prawdopodobieństwem prognozować wygojenie rany.

W przedstawionych w rozprawie doktorskiej wynikach badań, w 14 pomiarach (27%) na palcach w hiperbarii uzyskano wynik poniżej 200 mmHg. Najniższy uzyskany wynik $TcpO_2$ w komorze hiperbarycznej wyniósł 120 mmHg.

W badaniu przeprowadzonym przez Strauss i wsp. [80] analizowano wyniki pomiarów $TcpO_2$ w normobarii i w komorze hiperbarycznej u 190 pacjentów z ranami stopy i stawu skokowego leczonych komorą hiperbaryczną. W przedstawionych przez autorów wynikach 75% pacjentów osiągnęło w trakcie sprężenia, w otoczeniu rany wynik $TcpO_2$ powyżej 200 mmHg. Co więcej u 57% pacjentów wartości $TcpO_2$ w normobarii były poniżej 30 mmHg, a mimo to, aż 88% pacjentów z tej grupy uzyskało wygojenie ran. Łącznie w badaniu u 158 pacjentów (83%) wygojono rany. Autorzy zbadali, że w badanej grupie uzyskanie wartości $TcpO_2$ wokół rany powyżej 200 mmHg mają wysoką wartość predykcyjną dodatnią (PPV=0,88) w odniesieniu do gojenia ran z użyciem dodatkowej terapii jaką jest HBOT.

W przypadku hipoksyjnych ran, definiowanych jako niskie wartości $TcpO_2$ w normobarii trudno jest wyróżnić konkretną wartość lub przedział wartości, który zapewniłby jej gojenie [72,80,93].

Na podstawie przeanalizowania 629 wyników $TcpO_2$ w normobarii, wykazano, że pacjenci z wynikami powyżej 25 mmHg uzyskali 2,5-krotnie większe prawdopodobieństwo wygojenia ran z użyciem HBOT w porównaniu z grupą gdzie poziomy $TcpO_2$ były niższe niż 25 mmHg ($p=0,001$) [93]. W przytoczonym badaniu 48% pacjentów ($n=302$) osiągnęło wynik $TcpO_2$ w warunkach normobarii poniżej 20 mmHg, a mimo to wskaźnik powodzenia terapii wyniósł, aż 65%. Wartości pomiaru $TcpO_2$ poniżej 15 mmHg w normobarii i powyżej 400 mmHg w hiperbarii korelowały z niepowodzeniem terapii hiperbarycznej w gojeniu ran [93].

Według Fife i wsp. [93] istnieje słaba korelacja wyników przezskórnej oksymetrii w normobarii i hiperbarii. Wysokie wartości $TcpO_2$ w hiperbarii wystąpiły u pacjentów z wyjściowo niskimi jak i wysokimi wartościami $TcpO_2$. Dane te pozostają w pewnej sprzeczności z wynikami otrzymanymi w rozprawie doktorskiej. W przeprowadzonej w rozprawie analizie danych wykazano, że niższymi wartościami pomiarów $TcpO_2$ w warunkach normobarii odpowiadają istotnie wyższe wartości wyników otrzymanych w pomiarach w komorze hiperbarycznej. Bezwzględny przyrost wartości $TcpO_2$ w hiperbarii był większy w grupie z wyjściowo niższymi wartościami w normobarii. W ranach hipoksyjnych oznaczanych jako niskie $TcpO_2$ niektórzy badacze nie uzyskali konkretnej wartości odcięcia wyników pomiarów $TcpO_2$ w warunkach normobarii, od których zależałoby wygojenie lub brak wygojenia rany [72,80,93].

Inne wnioski przedstawił Andrews i wsp. [109]. Autorzy przeanalizowali wyniki pomiarów u 307 pacjentów poddanych zabiegom częściowej amputacji stopy, u których monitorowano poziom $TcpO_2$ w obrębie ran. W trzymiesięcznej obserwacji wartości $TcpO_2$ posiadały dodatnią wartość predykcyjną dla gojenia ran. Punkt odcięcia dla niegojących się ran wyznaczono na 38 mmHg (czułość i specyficzność: 71%).

Dowd i wsp. [111] porównali wyniki pomiarów $TcpO_2$ na skórze grzbietowej powierzchni stopy u 73 zdrowych osób i u 62 pacjentów z niedokrwieniem kończyn dolnych. Autorzy przedstawili następujące wnioski: u pacjentów ze znacznym niedokrwieniem skóry uzyskano wartości $TcpO_2$ poniżej 40 mmHg. Obecne badania dowodzą, że spadek wartości $TcpO_2$ koreluje z niedokrwieniem skóry [109,111].

Pecoraro [112] wykonał prospektywne kohortowe badanie 46 pacjentów z owrzodzeniami kończyn dolnych na tle cukrzycy. Zauważył, że im wyższe wartości $TcpO_2$ wokół ran w normobarii tym istotnie statystyczny ($p=0,003$) wskaźnik wygojenia ran w pierwszych 4 tygodniach obserwacji. Ponadto wartości poniżej 20 mmHg korelowały z 39-krotnie zwiększonym ryzykiem niepowodzenia gojenia ran ($CI=95\%$, $P<0,001$).

White i Klein [108] zbadali przydatność pomiarów $TcpO_2$ w określeniu poziomu amputacji u pacjentów z niedokrwieniem kończyn. Wartości $TcpO_2$ powyżej 40 mmHg w sąsiedztwie rany pooperacyjnej kikuta korelowały z dobrym gojeniem.

Wyss i wsp. [109] ocenili rokowania co do gojenia ran u pacjentów z cukrzycą i chorobą naczyń kończyn dolnych w odniesieniu do wartości $TcpO_2$. Badanie objęło 188 pacjentów. Uzyskany wynik pomiaru na kończynie dolnej poniżej 20 mmHg istotnie zwiększał ryzyko owrzodzeń, bólu spoczynkowego i amputacji.

W przedstawionym w rozprawie doktorskiej materiale nie wykazano istotnej statystycznie zależności pomiędzy wynikami pomiarów utlenowania otrzymanymi w przezskórnej oksymetrii i pulsoksymetrii. Nieinwazyjne monitorowanie utlenowania jest obecnie standardową procedurą w wielu dziedzinach medycyny. Wykorzystuje się zarówno przezskórny pomiar prężności tlenu jak i pulsoksymetrię. Wyniki pomiarów tymi dwoma metodami dostarczają różnych danych dotyczących utlenowania.

Zasadą działania przezskórnej oksymetrii jest pomiar tlenu dyfundującego z naczyń przez skórę w kierunku elektrody Clarka, co odzwierciedla ciśnienie tlenu. Oceniany jest zatem stopień utlenowania tkanek jak również zdolność organizmu do jego dostarczenia. Metodę początkowo zastosowano w neonatologii do nieinwazyjnego pomiaru ciśnienia parcjalnego tlenu w oddziałach OIT i noworodkowych.

Fundamentem do dalszego rozwoju przezskórnej oksymetrii były badania Baumbergera i Goodfrienda [116], którzy wykazali że, ciśnienie tlenu mierzone na palcu zanurzonym w elektrolicie specjalną elektrodą odpowiada ciśnieniu parcjalnemu tlenu w krwi tętniczej. Tremper [117] analizował wpływ rozgrzania elektrody na dyfuzję tlenu.

Zgodnie z tymi badaniami ciepło powoduje przesunięcie krzywej dysocjacji hemoglobiny w prawo i tym samym wzrost przenikania tlenu do tkanek. W wyniku ogrzania i miejscowego przekrwienia tkanki, ciśnienie parcjalne tlenu w kapilarach osiąga wartości zbliżone do jego poziomu w krwi tętniczej. Czułość $TcpO_2$ w rozpoznawaniu hipoksemii to 85% [113].

Korelacja wyników pomiarów otrzymanych w przezskórnej oksymetrii w odniesieniu do ciśnienia parcjalnego tlenu (pO_2) uzyskanego z próbki krwi tętniczej była przedmiotem badań [113,117,118]. Hutchinson i wsp. [118] podają, że u pacjentów z przewlekłą chorobą układu oddechowego błąd pomiaru $TcpO_2$ w odniesieniu do ciśnienia parcjalnego tlenu (pO_2) wyniósł 5,2 mmHg. Wartości pomiarów przezskórnej oksymetrii ($TcpO_2$) korelują z wartościami pO_2 u noworodków, jednak wraz z wiekiem i stanem klinicznym chorego korelacja ulega zmniejszeniu [119]. Na korelację wyników tych dwóch metod pomiaru utlenowania ma wpływ temperatura. Wartości przezskórnej oksymetrii i ciśnienia parcjalnego tlenu są najbardziej zbliżone w temperaturze 44°C [113]. Zaletą przezskórnej oksymetrii jest możliwość przeprowadzenia pomiarów w komorze hiperbarycznej. Niestety badanie ma również pewne wady i ograniczenia. Na wyniki pomiarów mają wpływ takie czynniki jak: temperatura otoczenia, nikotynizm, kofeina czy ułożenie pacjenta [90]. Również czynniki miejscowe jak obrzęk, bliskość kości, stan zapalny czy blizna skórna zmieniają tempo dyfuzji tlenu i uzyskane parametry. Urządzenie wymaga częstej kalibracji, która jest czasochłonna, okresowej wymiany błon dyfuzyjnych oraz specjalnych pierścieni mocujących czujnik.

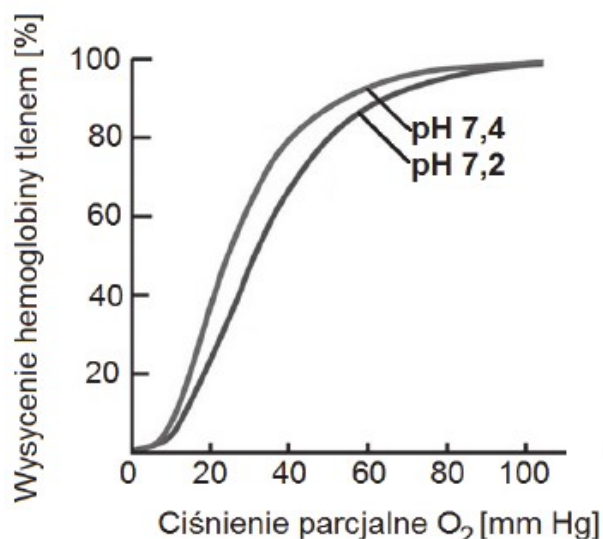
Pulsoksymetria polega na pomiarze spektrofotometrycznym wysycenia krwi tętniczej tlenem. Kliniczne zastosowanie metody zostało po raz pierwszy opisane w roku 1980 przez Shimada i Yoshiya [120]. Odczytany wynik jest stosunkiem hemoglobiny utlenowanej do hemoglobiny funkcjonalnej. Dobra korelacja wyników saturacji odczytanych pulsoksymetrem względem wartości saturacji we krwi włosniczkowej została potwierdzona w badaniach klinicznych [121,113]. Urządzenie może podać jednak błędne odczyty w przypadku saturacji tlenu we krwi poniżej 80% [121]. Nieprawdziwe wyniki mogą wystąpić również u palaczy, w anemii, zatruciu tlenkiem węgla [113]. Czujnik jest wrażliwy na ruch i zewnętrzne źródła światła [113,121]. Ograniczeniem wykonywanych pomiarów może być zastosowane instrumentarium, tak jak to miało miejsce w przeprowadzonym przeze mnie badaniu. W przedstawionym materiale rozprawy doktorskiej w siedmiu badanych palcach (14%) badanie pooperacyjne okazało się niemożliwe do wykonania z uwagi na druty K zlokalizowane w bliskości płytki paznokciowej, które kolidowały z kształtem obudowy. Obudowa zapewnia łatwość pomiaru i chroni przed zewnętrznymi źródłami światła, jednak w określonych przypadkach może utrudniać pomiary. Istnieją czujniki, które nie posiadają obudowy i są przyklejane taśmą do palca. W takich czujnikach diody muszą

znajdować się dokładnie naprzeciwko siebie, a na wynik pomiaru wpływ ma siła z jaką przymocowano czujnik do palca. Zgodnie z badaniami 42% pielęgniarek oddziału neonatologicznego zbyt mocno obklejała czujnik wpływając tym samym na otrzymane wyniki pomiarów saturacji [94].

Przedstawione w pracy metody pomiaru utlenowania posiadają wymienione wcześniej wady i zalety. Obecnie trwają prace badawcze nad unowocześnieniem techniki pomiaru przezskórnej oksymetrii i wyeliminowaniem części wad czujnika elektrochemicznego jakimi są pochłanianie tlenu i możliwość niepoprawnej kalibracji oraz jego wielkość. Kmieć i wsp. [122] opracowali nową technikę pomiaru przezskórnej oksymetrii bazującą na paramagnetycznym rezonansie elektronowym (EPR) i wykorzystującą tlenowrażliwą folię wraz ze specjalnym chipem. Wstępne badania dały wiarygodne i powtarzalne wyniki, co więcej warto podkreślić, że nowy chip ma tylko 3mm średnicy.

W dostępnej literaturze nie znaleziono innych badań porównujących przezskórną oksymetrię i pulsoksymetrię w odniesieniu do gojenia ran w obrębie palców ręki.

Wzajemne relacje pomiędzy saturacją a ciśnieniem parcjalnemu tlenu określa krzywa dysocjacji hemoglobiny, która nie jest liniowa ani stała. Krzywa została stworzona porównując wyniki pomiarów saturacji na palcu do bezpośrednich pomiarów próbek krwi włosniczkowej pobranej z palca. Ciśnienie parcjalne tlenu (pO_2) wynoszące 30 mmHg odpowiada saturacji 57%, a ciśnienie parcjalne (pO_2) 60 mmHg saturacji 90% [87]. Badacze wykazali, że znaczne wahania ciśnienia parcjalnemu tlenu mogą odpowiadać tylko niewielkim zmianom saturacji [87]. Przy stałym ciśnieniu parcjalnemu tlenu wartość saturacji może ulec zmianie w zależności od pH krwi i temperatury [87,113]. Krzywa dysocjacji tlenu przedstawiona jest na Rycinie 10.



Na podstawie: J. Berg, J. Tymoczko, L. Stryer, *Biochemia*, Warszawa 2009.

Rycina 10. Krzywa dysocjacji hemoglobiny. Na podstawie: J. Berg, J. Tymoczko, L. Stryer, *Biochemia*, Warszawa 2009.

Fanconi [114] zbadał zdolność przezskórnej oksymetrii i pulsoksymetrii do wykrywania hipoksji u 54 pediatrycznych pacjentów. Wartości referencyjne uzyskano w gazometrii z próbek krwi. Współczynnik korelacji liniowej pulsoksymetrii do pomiaru saturacji w krwi tętniczej wyniósł $r=0,95$ ($p<0,01$), a średnia różnica pomiarów pomiędzy tymi zmiennymi wyniosła $-2,74 \pm 7,69\%$. Porównanie wartości otrzymanych w przezskórnej oksymetrii do ciśnienia parcjalnego tlenu we krwi tętniczej wykazało współczynnik korelacji $r=0,95$ ($p<0,01$), ze średnią różnicą $+7,43$ ($\pm 8,57$ mmHg). Autor nie porównywał jednak ze sobą otrzymanych wyników z tych dwóch metod badawczych. Graham [87] przeanalizował przydatność pomiarów saturacji z użyciem pulsoksymetru w monitorowaniu pacjentów po replantacjach i rewaskularyzacjach. Czulość metody w rozpoznawaniu zamknięcia naczynia wynosiła 100%. Palce z saturacją powyżej 95 mmHg pozostawały żywotne, z kolei saturacja poniżej 85% sugerowała zastój żylny. Metoda została uznana za użyteczną dla rozróżniania okluzji tętniczej od żylny. Autor podkreśla łatwość i prostotę wykonywania pomiarów na palcach.

Na utlenowanie tkanek może mieć również wpływ blizna pourazowa lub pooperacyjna, która podlega procesom przebudowy i tzw. dojrzewania do dwóch lat od jej powstania. Początkowo blizna jest czerwona, wypukła i zbudowana głównie z kolagenu typu III. Następnie dojrzewając, kolagen typu III zastępowany jest kolagenem

typu I, a blizna klinicznie staje się bardziej płaska, bardziej miękka i przybiera barwę bladą. Organizm młody ma tendencję do formowania grubszych, bardziej przerostowych i trudniejszych do prowadzenia blizn niż organizm starszy. Blizna skórna powoduje dysfunkcję lokalnego mikrokążenia skórniego [77].

W przypadku pacjentów po subtotalnych amputacjach palców w II strefie Verdana występuje blizna skórna, obejmująca znaczną część obwodu palca. Jednym z głównych założeń badania było wykazanie, że uwolnienie tej blizny skórnej, poprzez zmniejszenie napięcia skóry przyczyni się do poprawy utlenowania.

Do badania zakwalifikowano pacjentów, którzy doznali urazów palców w okresie od sześciu do dwudziestu czterech miesięcy poprzedzających zabieg rekonstrukcyjny. Pacjenci byli kwalifikowani do zabiegu naprawczego wcześniej, aby umożliwić poprawę sprawności ręki, w okresie kiedy blizny po replantacji są jeszcze niedojrzałe, zatem z przewagą sztywnego kolagenu typu III. Okres do 6 miesięcy od replantacji jest czasem utrzymującego się obrzęku pooperacyjnego palca.

U każdego pacjenta w badanej w pracy doktorskiej grupie uwolniono około 40% okężnej blizny palca zlokalizowanej w II strefie Verdana. Jedną z wykorzystywanych do tego celu technik operacyjnych jest plastyka typu Z, która zastępuje przykurczającą podłużną bliznę, dłuższą o złożonym kształcie litery Z. W trakcie zabiegu przygotowujemy trójkątne płaty z przyległych okolic. Kluczowy jest kąt jaki tworzy ramię centralne Z-plastyki z ramionami pobocznymi, gdyż od niego zależy przyrost długości rany. Kąt ten powinien zawierać się w przedziale: 45-60°. Kąt 45° pozwala uzyskać wydłużenie blizny o 50%, natomiast kąt 60° o 75%. Kąty poniżej 45° nie są stosowane gdyż mogą powodować zaburzenia ukrwienia płatów, z kolei kąty powyżej 60° transponowane są z dużym napięciem i powodują deformacje skóry tzw. psie uszy. Możliwa jest wielokrotna plastyka typu Z. Inną metodą stosowaną w uwolnieniu przykurczów była tzw. V-Y plastyka. W wyniku częściowego zeszcicia ramion rany o kształcie litery V ze sobą powstaje rana w kształcie litery Y. W przypadku części rozległych blizn plastyka miejscowa nie była możliwa i resekowano bliznę. W trakcie zabiegów rekonstrukcyjnych w obrębie II strefy Verdana, po resekcji blizny, korekcji osi lub uwolnieniu przykurczu może powstać ubytek tkanek i rana, którą należy zamknąć. Do tego celu można wykorzystać płaty skórne lub przeszczepy skóry. Płaty miejscowe w obrębie ręki dostarczają tkankę podskórną i ograniczają procesy bliznowacenia. Wykorzystywane są do pokrycia kości i pęczków naczyniowo nerwowych. Ubytki tkanek w obrębie palca mogą zostać pokryte przeszczepami skóry pełnej grubości. Nie

zaleca się stosowania przeszczepów pośredniej grubości. Warunkiem wgojenia się przeszczepu jest odpowiednie podłoże.

W przedstawionej rozprawie doktorskiej analizowano otrzymane wyniki pomiarów przezskórnej oksymetrii i saturacji u pacjentów poddanych wtórnym zabiegom rekonstrukcyjnym ręki w II strefie Verdana. W wyniku relaksacji blizny skórnej palca wykazano istotnie statystyczną różnicę w wynikach pomiarów saturacji przed i po zabiegach. Nie stwierdzono jednak różnicy statystycznej w pomiarach $TcpO_2$ przed i po zabiegu ($p=0,8$).

Na podstawie przeprowadzonego badania klinicznego i analizy danych wykazano poprawę utlenowania tkanek miękkich palca w trakcie sprężania w komorze hiperbarycznej wyrażonej jako wzrost $TcpO_2$. W badaniu wykazano, że przezskórna oksymetria i pulsoksymetria może być z powodzeniem stosowana w ocenie utlenowania tkanek palca. Otrzymane wyniki pomiarów przezskórnej oksymetrii w normobarii zmieniają się w zależności od miejsca przyłożenia czujnika i są wyższe w badaniach po stronie dłoniowej palca. W badaniach w komorze hiperbarycznej przyrost wartości utlenowania wyrażony jako wzrost $TcpO_2$ nie zależy istotnie od miejsca położenia czujnika.

Wykazany w badaniu wzrost utlenowania tkanek palca w wyniku relaksacji blizny jak i wzrost utlenowania w wyniku sprężania w komorze hiperbarycznej oraz udowodniona klinicznie rola tlenu w procesach regeneracyjnych pozwala wnioskować, że przedstawiony schemat leczenia może optymalizować procesy gojenia tkanek.

VI. WNIOSKI

1. Wykazano poprawę utlenowania tkanek miękkich operowanych palców w fazie pooperacyjnego gojenia ran w trakcie sprężenia w komorze hiperbarycznej wyrażoną jako istotny wzrost $TcpO_2$.
2. Wykazano użyteczność pomiarów przezskórnej oksymetrii i pulsoksymetrii w ocenie utlenowania tkanek palca po wtórnych zabiegach rekonstrukcyjnych w II strefie Verdana. Porównano obie metody.
3. Udowodniono wpływ chirurgicznej relaksacji blizny skórnej palca po subtotalnej amputacji w II strefie Verdana na poprawę utlenowania tkanek wyrażony istotnie wyższymi wartościami saturacji w okresie pozabiegowym.
4. Wykazano możliwość oceny utlenowania tkanek palca w okresie przed i pozabiegowym z użyciem przezskórnej oksymetrii zarówno w normo jak i hiperbarii. Otrzymane wyniki pomiarów przezskórnej oksymetrii na palcach w normobarii zależą istotnie statystycznie od miejsca przyłożenia czujnika. Zastosowane dodatkowe uszczelnienie nie wpływa istotnie na wyniki pomiarów $TcpO_2$ w normobarii i hiperbarii. W komorze hiperbarycznej przyrost wartości utlenowania wyrażony jako wzrost $TcpO_2$ nie zależy istotnie od miejsca położenia czujnika.

VII. PIŚMIENICTWO

- [1] . Bochenek A., Reicher M. Anatomia Człowieka PZWL 1968 Warszawa , T 1 s 778
- [2] . Jabłecki J(red)., Żyłuk A (red), Replantacje kończyny górnej, Warszawa, Wyd. Medipage,2019, ISBN 878-83-65946-26-3; s25
- [3] . Prichayudh S, Verananvattna A, Sriussadaporn S, et al. Management of upper extremity vascular injury: outcome related to the Mangled Extremity Severity Score. World J Surg. 2009;33(4):857-863. doi:10.1007/s00268-008-9902-4
- [4]. Biemer E. Definitions and classifications in replantation surgery Br J Plast Surg 1980,33(2):164-168
- [5] . Verdan CE. Primary repair of flexor tendons. J Bone Joint Surg Am. 1960;42-A:647-657.
- [6] . Jabłecki J(red)., Żyłuk A (red), Replantacje kończyny górnej, Warszawa, Wyd. Medipage,2019, ISBN 878-83-65946-26-3, s 4
- [7]. Jacobson JH 2nd, Suarez El. Microvascular surgery. Dis Chest. 1962 Feb;41:220-4. doi: 10.1378/chest.41.2.220. PMID: 14450733.
- [8] . Buncke HJ Jr, Schulz WP. Total ear reimplantation in the rabbit utilising microminiature vascular anastomoses. Br J Plast Surg. 1966;19(1):15-22. doi:10.1016/s0007-1226(66)80003-6
- [9] . Komatsu, Shigeo, Tamai . Successful replantation of completely cut-off thumb; Plastic and Reconstructive Surgery: October 1968 - Volume 42 - Issue 4 - p 374-377
- [10] . Wu Z, Guo Y, Gao J, et al. The epidemiology of acute occupational hand injuries treated in emergency departments in Foshan City, South China. Ulus Travma Acil Cerrahi Derg. 2018;24(4):303-310. doi:10.5505/tjtes.2016.59020
- [11] . del Piñal F. Severe mutilating injuries to the hand: guidelines for organizing the chaos. J Plast Reconstr Aesthet Surg. 2007;60(7):816-827 doi:10.1016/j.bjps.2007.02.01
- [12] . Maricevich M, Carlsen B, Mardini S, Moran S. Upper extremity and digital replantation. Hand (N Y). 2011 Dec;6(4):356-63. doi: 10.1007/s11552-011-9353-5. Epub 2011 Aug 4. PMID: 23204960; PMCID: PMC3213257.
- [13] . AO Podstawy leczenia złamań pod red. Damiana Kusza Wydawnictwo Medipage ,Warszawa 2014, Tom I , s 2,3

- [14] . Lahiri A, Managing mutilated hand injures Clin Plastic Surg 46 (2019) 351–357
- [15] . Hage JJ. History Off-Hand: Bunnell's No-Man's Land. Hand (N Y). 2019 Jul;14(4):570-574. doi: 10.1177/1558944717744337. Epub 2017 Dec 14. PMID: 29239250; PMCID: PMC6760071.
- [16] . Neumeister MW, Brown RE. Mutilating hand injuries: principles and management. Hand Clin. 2003;19(1):1-v. doi:10.1016/s0749-0712(02)00141-5
- [17] .Seddon HJ (1943) Three types of nerve injury. Brain 66 (4)
- [18] .Sunderland S. A classification of peripheral nerve injuries producing loss of function. Brain. 1951 Dec;74(4):491-516. doi: 10.1093/brain/74.4.491. PMID: 14895767.
- [19] . Stoll G, Jander S, Myers RR. Degeneration and regeneration of the peripheral nervous system: from Augustus Waller's observations to neuroinflammation. J Peripher Nerv Syst. 2002;7(1):13-27. doi:10.1046/j.1529-8027.2002.02002.x
- [20] . Żyłuk A, Chrapusta A, Jabłecki J. I wsp. Raport z trzyletniej (2014-2016) działalności Serwisu Replantacyjnego dla amputacji rąk w Polsce, Przegląd Chirurgiczny 2018; 90 (4): 1-5
- [21] . Rickard RF, Hudson DA. A history of vascular and microvascular surgery. Ann Plast Surg. 2014;73(4):465-472.
- [22] . Carol L. Ng, Derek D. Ho, S.P. Chow, The Moberg pickup test: Results of testing with a standard protocol, Journal of Hand Therapy, Volume 12, Issue 4, 1999, Pages 309-312,
- [23] . Madden JW, Peacock EE Jr. Studies on the biology of collagen during wound healing. 3. Dynamic metabolism of scar collagen and remodeling of dermal wounds. Ann Surg. 1971;174(3):511-520. doi:10.1097/00000658-197109000-00017
- [24] . Millesi H. Reappraisal of nerve repair. Surg Clin North Am. 1981 Apr;61(2):321-40
- [25] . Mackinnon SE, Dellon AL. A comparison of nerve regeneration across a sural nerve graft and a vascularized pseudosheath. J Hand Surg Am. 1988 Nov;13(6):935-42.
- [26] . Braga-Silva J. The use of silicone tubing in the late repair of the median and ulnar nerves in the forearm. J Hand Surg [Br] 1999;24:703-706

- [27]. Kusz.D (red) Campbell Ortopedia operacyjna ,Wyd. Medipage, Warszawa 2017 t.4 s3408.
- [28] . Birch R, Bonney G, Winn Parry CB. Surgical disorders of peripheral nerves. London: Churchill Livingstone; 1998.
- [29] . Medical Research Council. Aids to the examination of the peripheral nervous system, Memorandum no. 45, Her Majesty's Stationery Oce, London, 1981
- [30] . A.Lee Dellon, The sensational contributions of Erik Moberg,The Journal of Hand Surgery: British & European Volume, Volume 15, Issue 1,1990,Pages 14-24,ISSN 0266-7681,
- [31] . Żyłuk A. Rys historyczny algodystrofii: część I [Historical review of algodystrophy: part I]. Chir Narządów Ruchu Ortop Pol. 1997;62(3):269-74.
- [32] . Peacock EE Jr, Madden JW, Trier WC. Biologic basis for the treatment of keloids and hypertrophic scars. South Med J. 1970 Jul;63(7):755-60.
- [33] . Aaron R.K., Ciombor D.M., Jolly G.:Stimulation of experimental endochondral ossification by low-energy pulsing electromagnetic fields. „J Bone Miner Res”, 1989 4(2):227-233.
- [34] . Watanabe Y, Matsushita T, Bhandari M, Zdero R, Schemitsch EH. Ultrasound for fracture healing: current evidence. J Orthop Trauma. 2010 Mar;24 Suppl 1:S56-61
- [35] . Bassett C.A.L., Pawluk R.J., Pilla A.A.:Acceleration of fracture repair by electromagnetic fields. A surgically noninvasive method., Annals of the New York Academy of Science”, 1974 242-262.
- [36] . Calhoun JH, Manring MM, Shirliff M. Osteomyelitis of the long bones.Semin Plast Surg. 2009;23(2):59-72. doi:10.1055/s-0029-1214158
- [37] . Müller SA, Todorov A, Heisterbach PE, Martin I, Majewski M. Tendon healing: an overview of physiology, biology, and pathology of tendon healing and systematic review of state of the art in tendon bioengineering. Knee Surg Sports Traumatol Arthrosc. 2015 Jul;23(7):2097-105. doi: 10.1007/s00167-013-2680-z. Epub 2013 Sep 21. PMID: 24057354.
- [38] . A comparative analysis of the six-strand double-loop flexor tendon repair and three other techniques: a human cadaveric study. Gill RS, Lim BH, Shatford RA, Toth E

- Voor MJ, Tsai TM, J Hand Surg Am. 1999 Nov; 24(6):1315-22.
- [39] . Coats RW, 2nd, Echevarría-Oré JC, Mass DP. Acute flexor tendon repairs in zone II. *Hand Clin.* 2005;21:173–9
- [40] . Henry M. Zone II: Repair or resect the flexor digitorum superficialis? *J Hand Surg Am.* 2011;36:1073
- [41] . Rawson S, Cartmell S, Wong J. Suture techniques for tendon repair; a comparative review. *Muscles Ligaments Tendons J.* 2013 Aug 11;3(3):220-8. PMID: 24367784; PMCID: PMC3838333.
- [42] Kleinert H.E, Kutz J.E, Cohen M.J. Primary repair of zone 2 flexor tendon lacerations. In AAOS symposium on tendon surgery in the hand. St Louis: Mosby; 1975
- [43] . Mujadžić M, Pirela-Cruz M, Kanlić E. Updates in flexor tendon repair at zone II. *Bosn J Basic Med Sci.* 2005;5(3):16-25. doi:10.17305/bjbms.2005.3265
- [44] . Kleinert HE, Verdan C. Report of the committee on tendon injuries. *J Hand Surg.* 1983;8:794.
- [45] . Snow JW. A method for reconstruction of the central slip of the extensor tendon of a finger. *Plast Reconstr Surg.* 1976 Apr;57(4):455-9. doi: 10.1097/00006534-197604000-00007. PMID: 1273126.
- [46] . Aiache A, Barsky AJ, Weiner DL (1970) Prevention of the boutonniere deformity. *Plast Reconstr Surg* 46(2):164–167
- [47] . Shin AY, Amadio PC. The stiff finger. In: Wolfe SW, Hotchkiss RN, Pederson WC, et al., editors. *Green's operative hand surgery.* 6. Philadelphia: Elsevier/Churchil Livingstone; 2011. pp. 355–89.
- [48] . Zancolli EA. Claw-hand caused by paralysis of the intrinsic muscles: a simple surgical procedure for its correction. *J Bone Joint Surg Am* 1957;39:1076–80.
- [49] . Bunnell S. Surgery of the intrinsic muscles of the hand other than those producing opposition of the thumb. *Journal of Bone and Joint Surgery.* 1942;24:1–3.
- [50] . Egawa T, Doi T, Iwasaki N, et al. Lateral band release for post-traumatic extension contracture of the PIP joint. *Seikeigeka (Orthop Surg)* 1968;19:1076–8
- [51] . Davis, J. S. (1946). Present evaluation of the merits of the Zplastic operation. *Plastic and Reconstructive Surgery,* 1,26.

- [52] . McGregor Ian A.the z-plasty in the hand surgery,The Journal of Bone and Joint Surgery. British volume 1967 49-B:3, 448-457
- [53] . Atasoy EJ. Reconstruction of the amputated fingertip with a triangular volar flap. J Bone and Joint Surg. 1970; 52-A:921–926
- [54] . Marsell R, Einhorn TA. The biology of fracture healing. Injury. 2011;42(6):551-555. doi:10.1016/j.injury.2011.03.031
- [55] . Einhorn TA. The cell and molecular biology of fracture healing. Clinical Orthopaedics & Related Research. 1998;355(Suppl):S7–21.
- [56] . Rojczyk-Gołębiowska E. Rola angiogenezy w gojeniu ran . Leczenie Ran 2015;12(1):1–7
- [57]. Karamysheva AF. Mechanisms of angiogenesis. Biochemistry (Mosc). 2008 Jul;73(7):751-62. doi: 10.1134/s0006297908070031. PMID: 18707583.
- [58] . Russell RC, Bueno RA Jr, Wu TY. Secondary procedures following mutilating hand injuries. Hand Clin. 2003;19(1):149-163. doi:10.1016/s0749-0712(02)00146-4
- [59] . Mendonça RJ, Coutinho-Netto J. Cellular aspects of wound healing. An Bras Dermatol. 2009 Jul;84(3):257-62. English, Portuguese. doi: 10.1590/s0365-05962009000300007. PMID: 19668939.
- [60] . Krishnamurti, C. (2019). Historical Aspects of Hyperbaric Physiology and Medicine.
- [61] . Edwards, M.L. (2010), Hyperbaric oxygen therapy. Part 1: history and principles. Journal of Veterinary Emergency and Critical Care, 20: 284-288.
<https://doi.org/10.1111/j.1476-4431.2010.00535.x>
- [62] . II, J.H.J., Morsch, J.H.C. and Rendell-Baker, L. (1965), Historical perspective of hyperbaric therapy. New York Academy of Sciences, 117: 651-670.
- [63] . Baroni G, Porro T, Faglia E, et al. Hyperbaric oxygen in diabetic gangrene treatment. Diabetes Care. 1987;10(1):81-86. doi:10.2337/diacare.10.1.81
- [64] . Niinikoski J. Hyperbaric oxygen therapy of diabetic foot ulcers, transcutaneous oxymetry in clinical decision making. Wound Repair Regen. 2003;11(6):458-461. doi:10.1046/j.1524-475x.2003.11610.x
- [65] . Stirban A, Lentrodt S, Nandreaan S, Pop A, Tschoepe D, Scherbaum WA.

Functional changes in microcirculation during hyperbaric and normobaric oxygen therapy. *Undersea Hyperb Med.* 2009;36(5):381-390.

[66] . Al Hadi H, Smerdon GR, Fox SW. Hyperbaric oxygen therapy accelerates osteoblast differentiation and promotes bone formation. *J Dent.* 2015;43(3):382-388. doi:10.1016/j.jdent.2014.10.006

[67] . Coulson DB, Ferguson AB Jr, Diehl RC Jr. Effect of hyperbaric oxygen on the healing femur of the rat. *Surgical Forum* 1966;17:449-50.

[68] . Inoue O, Isa S, Nohara A, Sunagawa M, Okuda Y. Bone histomorphometric study on callus formation under hyperbaric oxygenation at osteotomised tibia in the dog [abstract]. *Undersea and Hyperbaric Medicine* 2000;27(Suppl):36

[69] . Eskes A, Ubbink DT, Lubbers M, Lucas C, Vermeulen H. Hyperbaric oxygen therapy for treating acute surgical and traumatic wounds. *Cochrane Database of Systematic Reviews* 2010, Issue 10. [DOI: 10.1002/14651858.CD008059.pub2]

[70] . Chiang, I.-H., Tzeng, Y.-S. and Chang, S.-C. (2017), Is hyperbaric oxygen therapy indispensable for saving mutilated hand injuries?. *Int Wound J*, 14: 929-936

[71] . Medicine: recommendations for accepted and non-accepted clinical indications and practice of hyperbaric oxygen treatment [published correction appears in *Diving Hyperb Med.* 2017 Jun;47(2):131-132]. *Diving Hyperb Med.* 2017;47(1):24-32. doi:10.28920/dhm47.1.24-32

[72] . Kaur S, Pawar M, Banerjee N, Garg R. Evaluation of the efficacy of hyperbaric oxygen therapy in the management of chronic nonhealing ulcer and role of periwound transcutaneous oximetry as a predictor of wound healing response: A randomized prospective controlled trial. *J Anaesthesiol Clin Pharmacol.* 2012;28(1):70-75. doi:10.4103/0970-9185.92444

[73] . Morrey BF, Dunn JM, Heimbach RD, Davis J. Hyperbaric oxygen and chronic osteomyelitis. *Clin Orthop Relat Res.* 1979;(144):121-127.

[74] . Zulec M. Transkutana oksimetrija (TcPO₂)--izmedu teorije i prakse [transcutaneous oximetry--between theory and practice]. *Acta Med Croatica.* 2014 Oct;68 Suppl 1:59-61. Croatian. PMID: 25326991.

[75] . Bennett MH, Stanford RE, Turner R. Hyperbaric oxygen therapy for promoting fracture healing and treating fracture non-union. *Cochrane Database Syst Rev.*

- 2012;11(11):CD004712. Published 2012 Nov 14. doi:10.1002/14651858.CD0
- [76] . Bhutani S, Vishwanath G. Hyperbaric oxygen and wound healing. *Indian J Plast Surg.* 2012;45(2):316-324. doi:10.4103/0970-0358.101309
- [77] . Hoffmann M. i wsp. Przeskórny pomiar prężności tlenu w ocenie stanu mikrokrążenia, Jolanta Neubauer-Geryk, Grzegorz Kozera, Leszek Bieniaszewski, *Forum Medycyny Rodzinnej* 2017;11(2):80-88.
- [78] . Levy BI, Ambrosio G, Pries AR, Struijker-Boudier HA. Microcirculation in hypertension: a new target for treatment?. *Circulation.* 2001;104(6):735-740. doi:10.1161/hc3101.091158
- [79] . Trinks TP, Blake DF, Young DA, Thistlethwaite K, Vangaveti VN. Transcutaneous oximetry measurements of the leg: comparing different measuring equipment and establishing values in healthy young adults. *Diving Hyperb Med.* 2017;47(2):82-87. doi:10.28920/dhm47.2.82-87
- [80] . Strauss MB, Bryant BJ, Hart GB. Transcutaneous oxygen measurements under hyperbaric oxygen conditions as a predictor for healing of problem wounds. *Foot Ankle Int.* 2002;23(10):933-937. doi:10.1177/107110070202301008
- [81] . Yip WL. Evaluation of the clinimetrics of transcutaneous oxygen measurement and its application in wound care. *Int Wound J.* 2015;12(6):625-629. doi:10.1111/iwj.12356
- [82] . Smith-Bindman R, Lipson J, Marcus R, et al. Radiation dose associated with common computed tomography exams and the associated lifetime attributed risk of cancer. *Arch Intern Med* 2009;169(22):2078-2086.)
- [83] . Brenner DJ, Hall EJ. Computed tomography: an increasing source of radiation exposure. *N Engl J Med* 2007;357(22):2277-2284.
- [84] . US National Academy of Sciences, National Research Council, Committee to Assess Health Risks from Exposure to Low Levels of Ionizing Radiation. *Health Risks from Exposure to Low Levels of Ionizing Radiation. BEIR VII Phase 2.* Washington, DC: National Academies Press; 2006.
- [85] . Berrington de González A, Mahesh M, Kim KP, et al. Projected cancer risks from computed tomographic scans performed in the United States in 2007. *Arch Intern Med.* 2009;169(22):2071-2077. doi:10.1001/archinternmed.2009.440

- [86] . Chang, G., Boone, S., Martel, D., Rajapakse, C.S., Hallyburton, R.S., Valko, M., Honig, S. and Regatte, R.R. (2017), MRI assessment of bone structure and microarchitecture. *J. Magn. Reson. Imaging*, 46: 323-337
- [87] . Graham B, Paulus DA, Caffee HH. Pulse oximetry for vascular monitoring in upper extremity replantation surgery. *J Hand Surg Am*. 1986;11(5):687-692. doi:10.1016/s0363-5023(86)80013-2
- [88] . Niinikoski JH. Clinical hyperbaric oxygen therapy, wound perfusion, and transcutaneous oximetry. *World J Surg*. 2004;28(3):307-311. doi:10.1007/s00268-003-7401-1
- [89] . Papa G, Spazzapan L, Pangos M, et al. Compared to coverage by STSG grafts only reconstruction by the dermal substitute Integra® plus STSG increases TcPO2 values in diabetic feet at 3 and 6 months after reconstruction*. *G Chir*. 2014; 35(5-6): 141–145.
- [90] . Ercengiz A, Mutluoglu M. Hyperbaric Transcutaneous Oximetry. 2020 Sep 11. In: StatPearls [Internet]. Treasure Island (FL): StatPearls Publishing; 2021 Jan—. PMID: 29262228.
- [91] . Blake DF, Young DA, Brown LH. Transcutaneous oximetry: variability in normal values for the upper and lower limb. *Diving Hyperb Med*. 2018 Mar 31;48(1):2-9. doi: 10.28920/dhm48.1.2-9. PMID: 29557095; PMCID: PMC6467822.
- [92] . Sheffield PJ, Workman WT. Transcutaneous tissue oxygen monitoring in patients undergoing hyperbaric oxygen therapy. In: Huch R , Huch A,eds. Continuous transcutaneous blood gas monitoring. New York:Marcel Dekker, 1983:655-660
- [93] . Fife CE, Buyukcakil C, Otto GH, Sheffield PJ, Warriner RA, Love TL, Mader J. The predictive value of transcutaneous oxygen tension measurement in diabetic lower extremity ulcers treated with hyperbaric oxygen therapy: a retrospective analysis of 1,144 patients. *Wound Repair Regen*. 2002 Jul-Aug;10(4):198-207. doi: 10.1046/j.1524-475x.2002.10402.x. PMID: 12191001.
- [94] . Bucher HU, Keel M, Wolf M, von Siebenthal K, Duc G. Artfactual pulse-oximetry estimation in neonates. *Lancet*. 1994 May 7;343(8906):1135-6. doi: 10.1016/s0140-6736(94)90238-0. PMID: 7910235.
- [95] . Chakravarthy M, Narayan S, Govindarajan R, Rajeev S, Jawali V. Cutaneous

vesicles caused by transcutaneous gas-monitoring sensor. *J Cutan Aesthet Surg.* 2009;2(1):49-50. doi:10.4103/0974-2077.53105)

[96] . Lafeber HN, Fetter WP, van der Wiel AR, Jansen TC. Pulse oximetry and transcutaneous oxygen tension in hypoxemic neonates and infants with bronchopulmonary dysplasia. *Adv Exp Med Biol.* 1987;220:181-6. doi: 10.1007/978-1-4613-1927-6_32. PMID: 3673762.

[97] . Peter D. Chemello, Steven R. Nelson, Larry M. Wolford, Finger injury resulting from pulse oximeter probe during orthognathic surgery, *Oral Surgery, Oral Medicine, Oral Pathology*, Volume 69, Issue 2, 1990, 161-163, ISSN 0030-422

[98] . Plafki C, Peters P, Almeling M, Welslau W, Busch R. Complications and side effects of hyperbaric oxygen therapy. *Aviat Space Environ Med.* 2000 Feb;71(2):119-24. PMID: 10685584.

[99] . Stirban A, Lentrodt S, Nandreaan S, Pop A, Tschoepe D, Scherbaum WA. Functional changes in microcirculation during hyperbaric and normobaric oxygen therapy. *Undersea Hyperb Med.* 2009 Sep-Oct;36(5):381-90. PMID: 20112529.

[100] . Mathieu D, Marroni A, Kot J. Tenth European Consensus Conference on Hyperbaric Medicine: recommendations for accepted and non-accepted clinical indications and practice of hyperbaric oxygen treatment. *Diving Hyperb Med.* 2017 Mar;47(1):24-32. doi: 10.28920/dhm47.1.24-32.

[101] . Huang E, Heyboer M 3rd, Savaser DJ. Hyperbaric oxygen therapy for the management of chronic wounds: patient selection and perspectives. *Chronic Wound Care Management and Research.* 2019;6:27-37
<https://doi.org/10.2147/CWCMR.S175721>

[102] . Goldman RJ. Hyperbaric oxygen therapy for wound healing and limb salvage: a systematic review. *PM R.* 2009 May;1(5):471-89. doi: 10.1016/j.pmrj.2009.03.012. PMID: 19627935.

[103] . Wattel F, Mathieu D, Coget JM, Billard V. Hyperbaric oxygen therapy in chronic vascular wound management. *Angiology.* 1990 Jan;41(1):59-65. doi: 10.1177/000331979004100109. PMID: 2306000.

- [104] . Sheffield PJ. Measuring tissue oxygen tension: a review. *Undersea Hyperb Med.* 1998 Fall;25(3):179-88. PMID: 9789339.
- [105] . Grolman RE, Wilkerson DK, Taylor J, Allinson P, Zatina MA. Transcutaneous oxygen measurements predict a beneficial response to hyperbaric oxygen therapy in patients with nonhealing wounds and critical limb ischemia. *Am Surg.* 2001 Nov;67(11):1072-9; discussion 1080. PMID: 11730224.
- [106] . Byrne P, Provan JL, Ameli FM, Jones DP. The use of transcutaneous oxygen tension measurements in the diagnosis of peripheral vascular insufficiency. *Ann Surg.* 1984 Aug;200(2):159-65. doi: 10.1097/00000658-198408000-00007. PMID: 6465970; PMCID: PMC1250438.
- [107] . Moosa HH, Peitzman AB, Makaroun MS, Webster MW, Steed DL. Transcutaneous oxygen measurements in lower extremity ischemia: effects of position, oxygen inhalation, and arterial reconstruction. *Surgery.* 1988 Feb;103(2):193-8. PMID: 3340988.
- [108] . White RA, Klein SR. Amputation level selection by transcutaneous oxygen pressure determination . In: Moore WS ,Malone JM,ed. *Lower extremity amputation.* Philadelphia,PA:WB Saunders,1989;44-49
- [109] . Wyss CR, Harrington RM, Burgess EM, Matsen FA 3rd. Transcutaneous oxygen tension as a predictor of success after an amputation. *J Bone Joint Surg Am.* 1988 Feb;70(2):203-7. PMID: 3343264.
- [110] . Andrews KL, Boon AJ, Dib M, Liedl DA, Yacyshyn A, Yacyshyn V. The use of elevation and dependency to enhance the predictive value of transcutaneous oxygen pressure measurements in the assessment of foot amputation healing. *PM R.* 2010 Sep;2(9):829-34. doi: 10.1016/j.pmrj.2010.06.011. PMID: 20869682.
- [111] . Dowd GS, Linge K, Bentley G. Measurement of transcutaneous oxygen pressure in normal and ischaemic skin. *J Bone Joint Surg Br.* 1983 Jan;65(1):79-83. doi: 10.1302/0301-620X.65B1.6822606. PMID: 6822606.
- [112] . Pecoraro RE, Ahroni JH, Boyko EJ, Stensel VL. Chronology and determinants of tissue repair in diabetic lower-extremity ulcers. *Diabetes* 1991;40:1305–13.
- [113] . Poets CF, Southall DP. Non-invasive oxygen monitoring in infants and children: practical considerations and areas of concern. *Pediatrics* 1994; 93: 737-46

- [114] . Fanconi S. Pulse oximetry and transcutaneous oxygen tension for detection of hypoxemia in critically ill infants and children. *Adv Exp Med Biol.* 1987;220:159-64. doi: 10.1007/978-1-4613-1927-6_28. PMID: 3673758.
- [115] . Cichočka-Jarosz E., Kwinta P., Lankosz-Lauterbach J., Mazurek H.: Podstawy monitorowania utlenowania organizmu i pulsoksymetria u dzieci. *Medycyna Praktyczna Pediaatria*, 05(2005)
- [116] . Baumberger JP, Goodfriend RB: Determination of arterial oxygen tension in man by equilibration through intact skin. *Fed Proc* 10: 10–11, 1951.
- [117] . Tremper KK, Shoemaker WC: Transcutaneous oxygen monitoring of critically ill adults, with and without low flow shock. *Crit Care Med* 9: 706–709, 1981.
- [118] . Hutchison DCS, Rocca G, Honeybourne D. Estimation of arterial oxygen tension in adult subjects using a transcutaneous electrode. *Thorax* 1981; 36: 473-77
- [119] . Gray BJ, Heaton RW, Henderson A, Hutchison DCS. In vivo calibration of a transcutaneous oxygen electrode in adult patients. In: Huch A, Huch R, Rooth G, eds. *Continuous Transcutaneous Monitoring. Advances in Experimental Medicine and Biology.* New York and London: Plenum Press, 1987: 75-78.
- [120] . Shimada Y, Yoshiya I, Oka N, Hamaguri K. Effects of multiple scattering and peripheral circulation on arterial oxygen saturation measured with a pulse-type oximeter. *Med Biol Eng Comput* 1984;22:475–478
- [121]. Lebecque P, Shango P, Stijns M, Vliers A, Coates AL. Pulse oximetry versus measured arterial oxygen saturation: a comparison of the Nellcor N100 and the Biox III. *Pediatr Pulmonol.* 1991;10(2):132-5. doi: 10.1002/ppul.1950100216. PMID: 2030922.
- [122] . Kmiec MM, Hou H, Kuppusamy ML, Drews TM, Prabhat AM, Petryakov SV, Demidenko E, Schaner PE, Buckey JC, Blank A, Kuppusamy P. Application of SPOT chip for transcutaneous oximetry. *Magn Reson Med.* 2019 May;81(5):2837-2840. doi: 10.1002/mrm.27667. Epub 2019 Feb 13. PMID: 30761605; PMCID: PMC6414261.
- [123] . Einhorn TA, Gerstenfeld LC. Fracture healing: mechanisms and interventions. *Nat Rev Rheumatol.* 2015 Jan;11(1):45-54. doi: 10.1038/nrrheum.2014.164. Epub 2014 Sep 30. PMID: 25266456; PMCID: PMC4464690.
- [124] . Spellberg B., Lipsky B.: Systemic antibiotic therapy for chronic osteomyelitis in adults, *Clin Infect Dis* 2012;54:393-407

[125] . Haidar R., Der Boghossian A., Atiyeh B.: Duration of post-surgical antibiotics in chronic osteomyelitis: empiric or evidence-based? *Int J Infect Dis* 2010; 14:e752–8.

Jain KK. *Textbook of Hyperbaric Medicine*, Springer International Publishing AG, Switzerland 2017. Gewerbestrasse 11, 6330 Cham;

[126] . *Hyperbaric Therapy and Diving Medicine* p. 3, The development of Hyperbaric Air Therapy p.4, The development of hyperbaric oxygen therapy p.7-8; Physical, physiological and biochemical aspects of hyperbaric oxygenation

[127] . White L., Schweitzer M., Deely D., i wsp.: Study of osteomyelitis: utility of combined histologic and microbiologic evaluation of percutaneous biopsy samples, *Radiology* 1995;197:840

SPIS RYCIN I TABEL

Ryciny

Rycina 1. Schemat budowy i pomiary przezskórnej oksymetrii. Tlen dyfunduje z kapilar w kierunku elektrody(źródło: [www. Skinobs.com](http://www.Skinobs.com))

Rycina 2_ Schemat budowy czujnika i pomiary pulsoksymetrem.

Źródło: (<https://www.sciencedirect.com/topics/engineering/pulse-oximeter>)

Rycina 3. Wyniki pomiarów $TcpO_2$ przed zabiegiem i w trakcie sprężenia w komorze hiperbarycznej u pacjentów u których stosowano i nie stosowano dodatkowego uszczelnienia pierścienia. Strona dłoniowa

Rycina 4. Wyniki pomiarów $TcpO_2$ przed zabiegiem i w trakcie sprężenia w komorze hiperbarycznej u pacjentów, u których stosowano i nie stosowano dodatkowego uszczelnienia pierścienia. Strona grzbietowa

Rycina 5. Wyniki pomiarów $TcpO_2$ w zależności od badanej powierzchni palców, przed zabiegiem, po zabiegu i w trakcie sprężenia w komorze hiperbarycznej.

Rycina 6. Średnie wyniki pomiarów $TcpO_2$ wykonanych przed i po zabiegu

Rycina 7. Uzyskane wyniki pomiarów saturacji w badaniu przed i po zabiegu

Rycina 8. Wyniki przezskórnej oksymetrii przed zabiegiem i w hiperbarii

Rycina 9. Wyniki pomiarów przezskórnej oksymetrii po zabiegu i w hiperbarii.

Rycina10. Krzywa dysocjacji hemoglobiny. Na podstawie: J.Berg, J. Tymoczko,L.Stryer, Biochemia, Warszawa 2009.

Tabele

Tabela 1. Częstość wykonania zabiegu na poszczególnych palcach

Tabela 2. Charakterystyka chorych ze względu na płeć, wiek i operowaną stronę

Tabela 3. Badana powierzchnia palców przezskórnym pomiarem prężności tlenu

Tabela 4. Liczba pacjentów, u których zastosowano dodatkowe uszczelnienie w zależności od badanej powierzchni palca.

Tabela 5. Procent pacjentów u których wykonano dodatkowe uszczelnienie pierścienia czujnika w zależności od badanej strony palca i numeru palca

Tabela 6. Analiza wyników pomiarów $TcpO_2$ w zależności od uszczelnienia-

powierzchnia dłoniowa. Zastosowano test t – studenta dla prób niezależnych

Tabela 7. Analiza wyników pomiarów $TcpO_2$ w zależności od uszczelnienia-

powierzchnia grzbietowa. Zastosowano test t – studenta dla prób niezależnych

Tabela 8. Analiza wyników pomiarów wartości $TcpO_2$ między powierzchnią dłoniową i grzbietową przed zabiegiem, po zabiegu i w trakcie sprężenia. Zastosowano test U Manna – Whitney’a.

Tabela 9. Analiza wyników $TcpO_2$ przed i po zabiegu. Zastosowano nieparametryczny test par Wilcoxona.

Tabela 10. Analiza wyników pomiarów saturacji przed i po zabiegu. Zastosowano nieparametryczny test par Wilcoxona.

Tabela 11. Analiza wyników przezskórnej oksymetrii przed zabiegiem i w hiperbarii. Zastosowano nieparametryczny test par Wilcoxona.

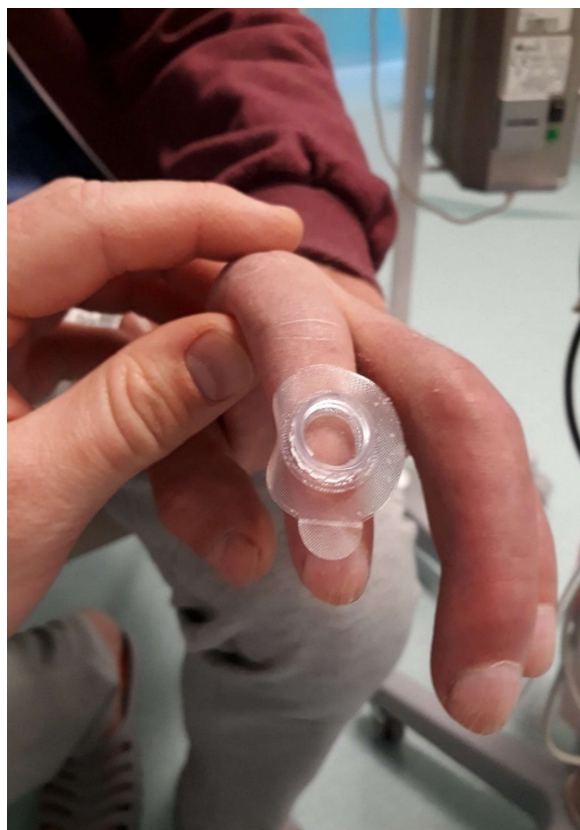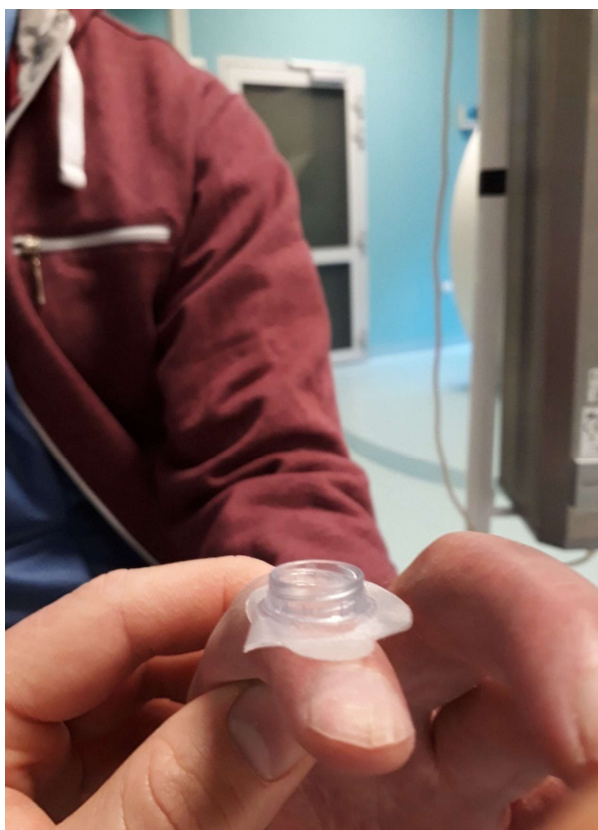Tabela 12. Analiza wyników przezskórnej oksymetrii po zabiegu i w hiperbarii. Zastosowano nieparametryczny test par Wilcoxona.

Tabela 13. Zależność pomiędzy wynikami pomiarów $TcpO_2$ przed i po zabiegu oraz w komorze hiperbarycznej

Tabela 14. Zależność pomiędzy wynikami pomiarów $TcpO_2$ a saturacji. Zastosowano współczynnik korelacji rang Spearmana. a) pomiary przed zabiegiem, b) pomiary po zabiegu.

ALBUM ZDJĘĆ

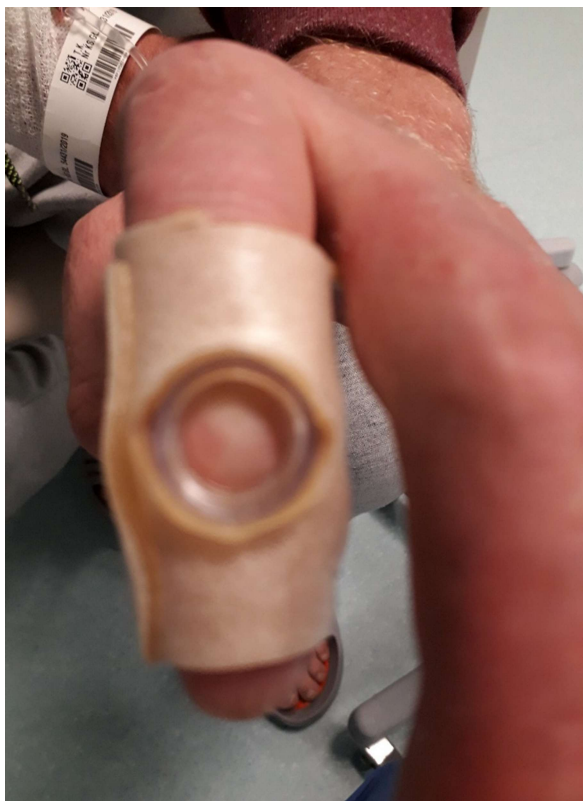Pomiary przezskórnej oksymetrii



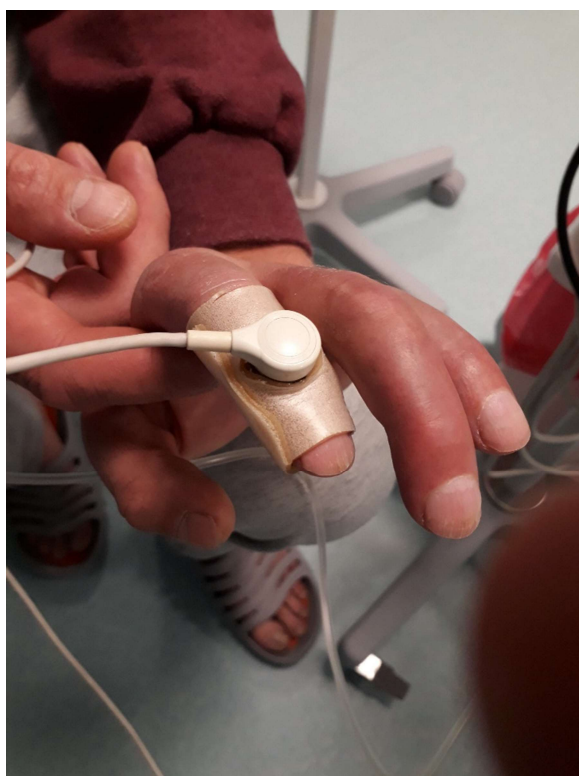Fotografia 1 i 2. Niedopasowanie pierścienia mocującego czujnik do pomiarów $TcpO_2$ do kształtu palca przy badaniu grzbietowej powierzchni. Brak możliwości uszczelnienia.



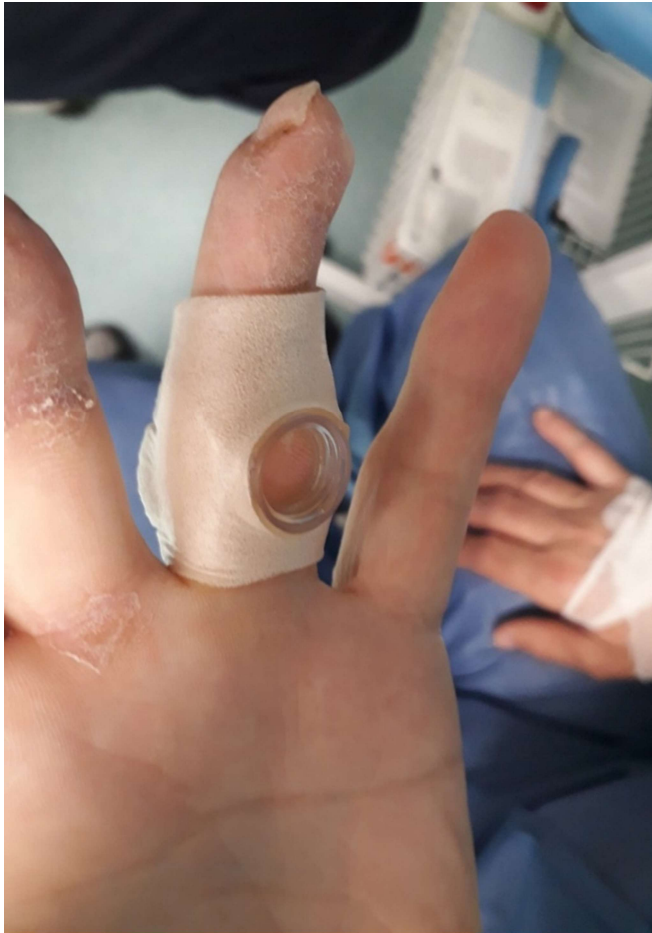Fotografia 3. Po lewej: samoprzylepny pierścień mocujący czujnik do pomiaru T_{cp0_2} .
Po prawej: pasek POH stosowany jako dodatkowe uszczelnienie.



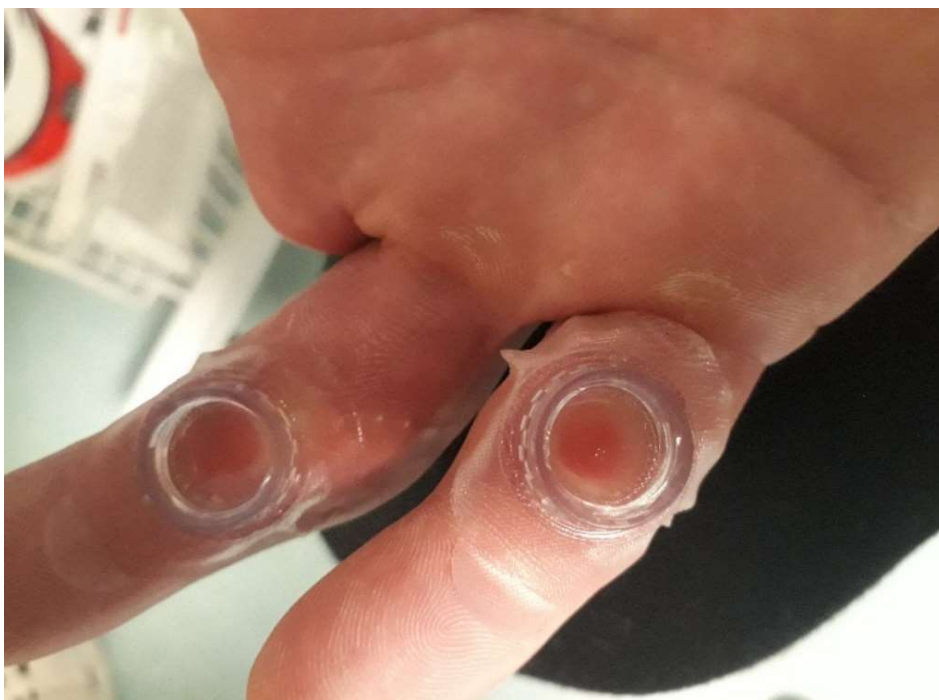Fotografia 4. Uszczelnienie pierścienia mocującego czujnik z użyciem POH na powierzchni grzbietowej palca.



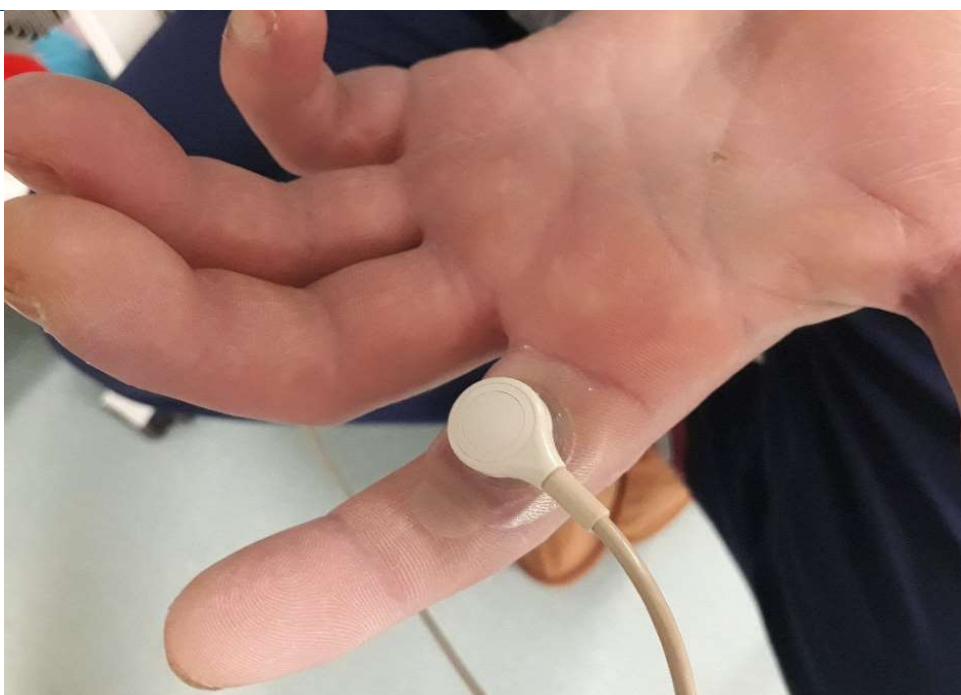Fotografia 5. Pomiary z naklejonym pierścieniem i uszczelnieniem z użyciem POH.



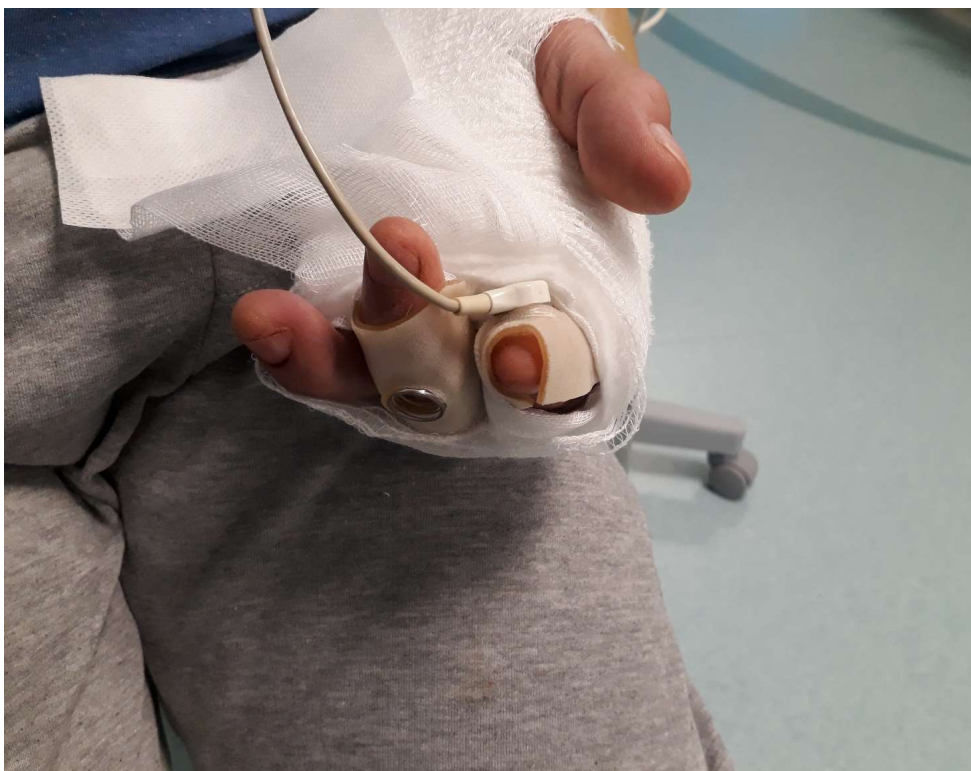Fotografia 6. Dodatkowego uszczelnienia z wykorzystaniem POH pierścienia czujnika w przypadku pomiarów na stronie dłoniowej palca przed zabiegiem rekonstrukcyjnym. Palec po wcześniejszej amputacji w II strefie Verdana i replantacji. Uwagę zwracają zmiany troficzne badanego palca spowodowane jego odnerwieniem.



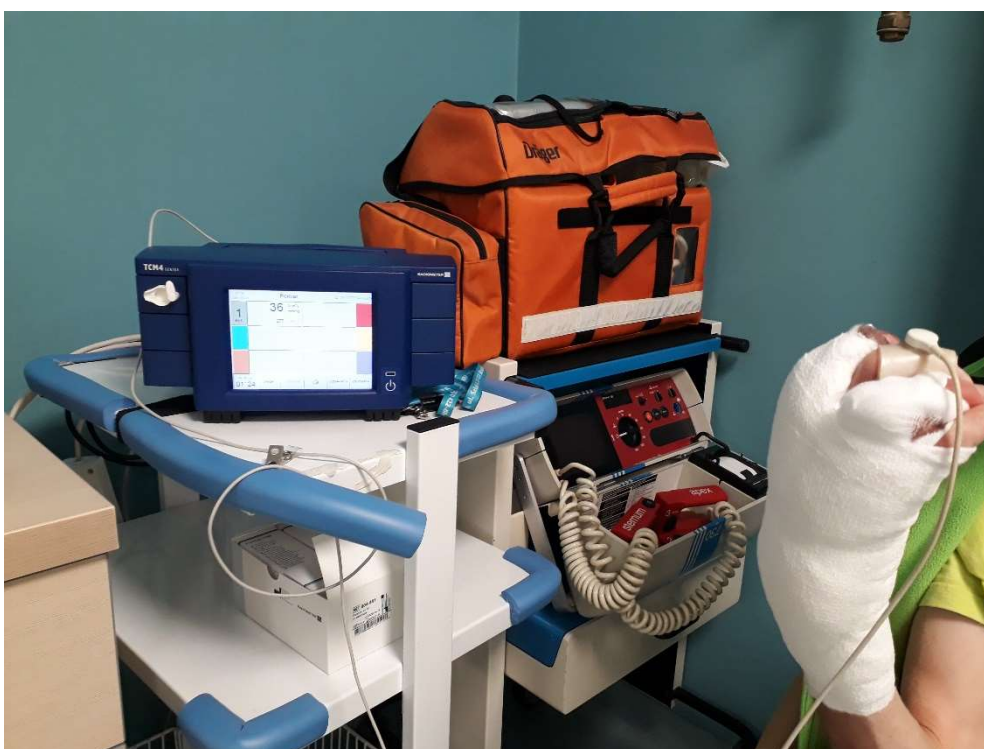Fotografia 7. Pierścienie mocujące przyklejone na dłoniowej powierzchni palców. Stan po badaniu. Widoczne lokalne przekrwienie skóry w miejscu przyłożenia czujnika do pomiarów $TcpO_2$.



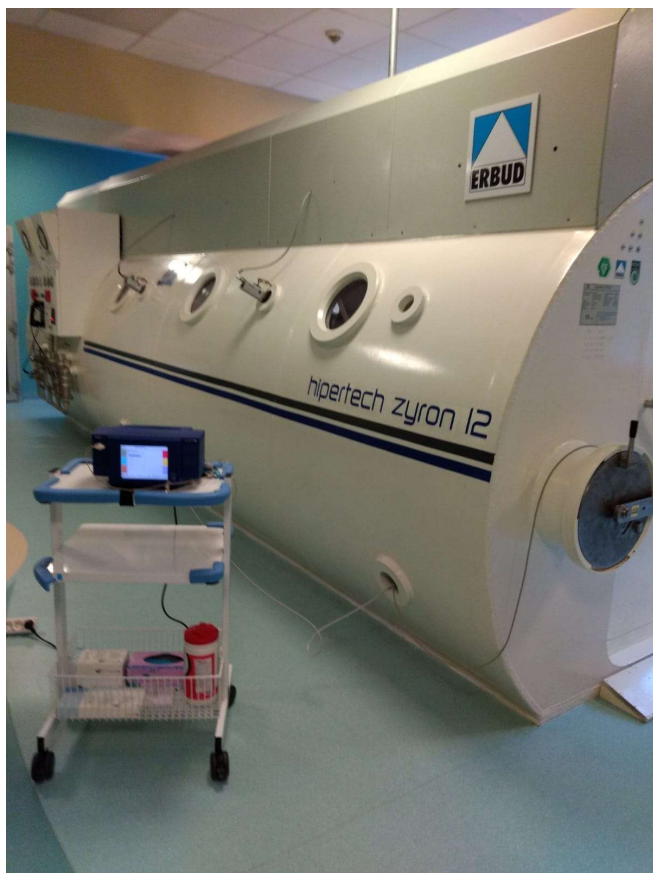Fotografia 8. Pomiar $TcpO_2$ na dłoniowej powierzchni palca bez dodatkowego uszczelnienia



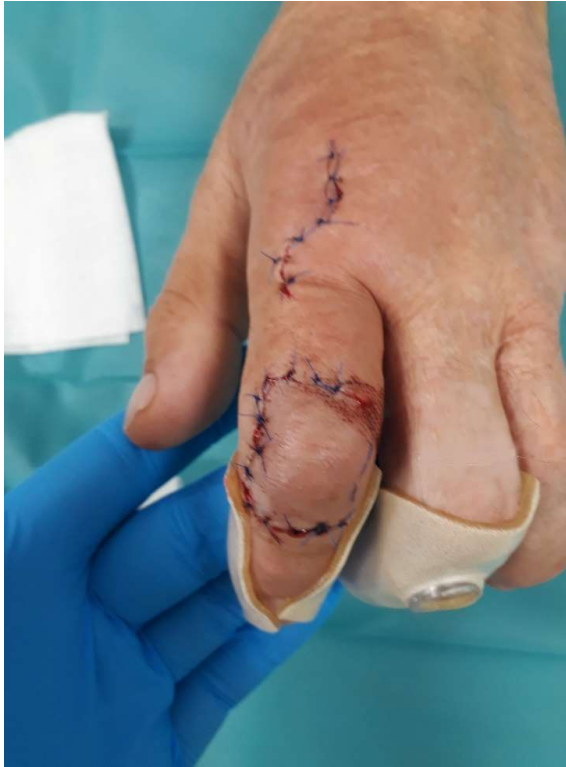Fotografia 9. Pooperacyjny pomiar $TcpO_2$. Czujnik znajduje się po stronie przeciwnej do cięcia operacyjnego i dystalnie. Wykorzystano uszczelnienie z użyciem POH.



Fotografia 10. Pooperacyjny pomiar przezskórnej oksymetrii w warunkach normobarii.



Fotografia 11. Pomiar $TcpO_2$ w trakcie sprężania w komorze hiperbarycznej. Monitor znajduje się na zewnątrz komory i jest połączony poprzez specjalny port z jej wnętrzem.

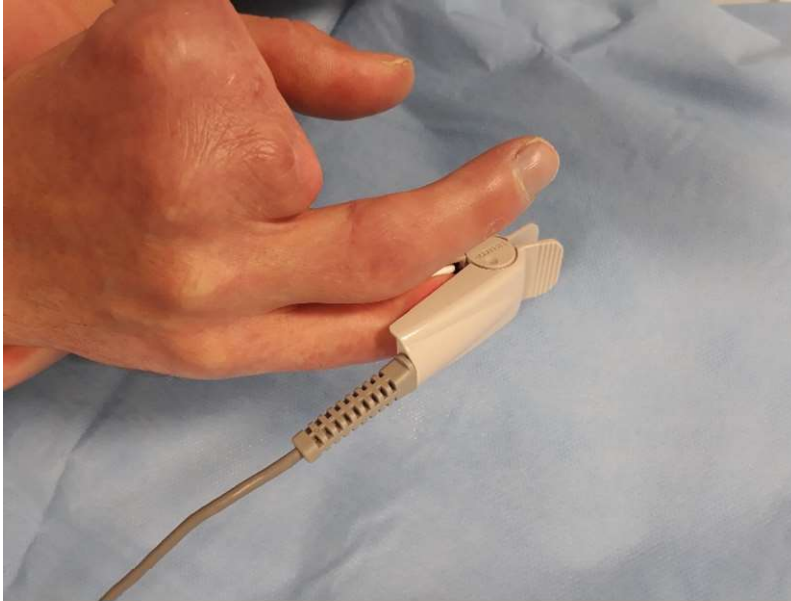


Fotografia 12. Pacjent po zabiegu uwolnienia przykurczającej blizny skórnej i wtórnych zabiegów rekonstrukcyjnych palców ręki. Widoczne pierścienie mocujące czujniki po przeciwnej do operowanej powierzchni palca.

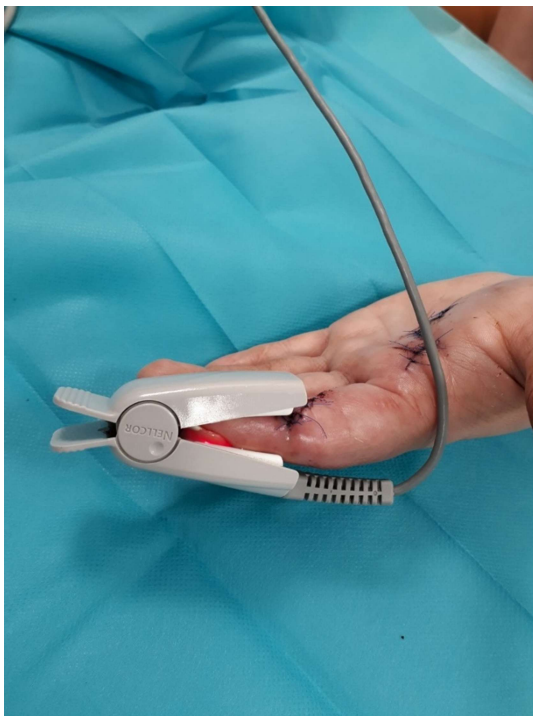


Fotografia 13. Odczyty monitora w trakcie pomiarów $TcpO_2$ w komorze hiperbarycznej. Znamienne przyrost wartości $TcpO_2$ w trakcie pomiarów.

Pomiary saturacji



Fotografia 14. Przedoperacyjny pomiar saturacji z użyciem pulsoksymetru na zakwalifikowanym do zabiegu palcu.



Fotografia 15. Pomiar saturacji z użyciem pulsoksymetru w okresie pooperacyjnym.

ZAŁĄCZNIK

Charakterystyka chorych, otrzymane wartości pomiarów Tcp0₂ i saturacji.

Nr. Pacjenta	Wiek	Płeć	Nr.palca/ Strona ciała/ Badana powierzchnia	Tcp0 ₂ przed zabiegiem (mmHg)	Tcp0 ₂ po zabiegu (mmHg)	Tcp0 ₂ w HBOT (mmHg)	Saturacja przed zabiegiem (%)	Saturacja po zabiegu (%)
1	39	M	II/L/G	54	57	492	96	97
2	65	M	II/L/D	55	56	373	97	-
3	65	M	III/L/D	64	61	362	96	97
4	47	M	IV/L/D	69	67	398	99	-
5	40	M	III/P/D	65	67	328	99	98
6	54	M	I/L/G	65	67	405	97	98
7	37	M	III/P/G	42	45	311	98	97
8	37	M	IV/P/G	44	46	286	98	99
9	39	M	I/P/G	48	50	345	97	98
10	62	M	IV/L/D	85	84	368	97	97
11	60	M	II/P/D	110	100	411	97	-
12	46	K	II/P/G	56	62	395	99	99
13	41	M	III/P/D	56	54	463	99	100
14	41	M	V/P/D	55	57	450	97	98
15	49	M	II/P/D	50	52	283	98	98
16	44	M	III/P/G	43	46	387	98	99
17	29	M	III/L/D	35	45	456	95	96
18	34	M	II/L/D	74	68	233	96	98
19	28	M	IV/P/G	45	50	347	96	97
20	65	M	II/L/D	55	56	165	97	98
21	65	M	III/L/D	64	60	170	97	98
22	61	M	II/L/D	84	89	120	96	97
23	35	M	II/L/D	108	95	146	98	99
24	34	M	III/P/D	75	64	173	-	-
25	43	M	IV/P/D	81	72	140	99	100
26	43	M	V/P/D	60	64	140	98	-
27	36	M	II/L/D	68	65	182	97	-
28	36	M	III/L/D	70	72	182	97	98
29	44	M	II/L/D	74	68	233	98	99
30	44	M	III/L/D	72	71	233	98	99
31	60	K	III/P/D	60	64	385	96	97
32	28	M	IV/L/G	41	50	350	99	100
33	28	M	V/L/G	45	51	360	98	99
34	60	M	I/L/D	63	61	498	98	99
35	39	M	I/L/D	84	79	167	99	100
36	39	M	II/L/D	86	78	168	99	100
37	53	M	I/P/G	54	55	434	100	99
38	28	M	II/P/G	55	60	336	95	95
39	38	M	I/P/G	67	63	277	99	98
40	23	M	II/L/D	73	71	386	100	100
41	50	M	II/L/D	108	103	361	99	99
42	39	M	V/P/D	68	67	205	98	99
43	52	K	II/L/G	46	48	471	99	100
44	54	M	I/P/D	34	39	435	100	100
45	41	K	IV/L/G	75	76	142	100	100
46	36	M	I/P/D	101	104	250	99	99
47	39	M	IV/P/D	72	70	150	98	97
48	31	M	I/L.G	62	61	163	96	-
49	47	M	I/L/D	68	63	258	97	98
50	40	K	II/L/D	45	49	369	98	96
51	40	K	III/L/D	43	48	369	99	98

STRESZCZENIE

1. Streszczenie w języku polskim.

Wstęp. Utworzenie Serwisu Replantacyjnego w Polsce przyczyniło się do optymalizacji leczenia urazów typu „ostra ręka”. Najczęstszą przyczyną częściowej lub całkowitej amputacji palców jest uraz piłą tarczową. Zwiększa się liczba pacjentów wymagających wtórnych zabiegów rekonstrukcyjnych po urazach rąk w przeszłości. Wtórne zabiegi operacyjne przyczyniają się do poprawy funkcji chwytnej i czucia, ale obciążone są wyższym odsetkiem powikłań z powodu wyjściowego upośledzonego ukrwienia. Przyczyną zaburzenia mikrokrążenia skórniego po wtórnych zabiegach rekonstrukcyjnych palców jest okrężnie przebiegająca blizna po replantacji palca. Hipoksja uważana jest za jeden z głównych czynników ryzyka zaburzeń gojenia ran. Hiperbaria tlenowa optymalizuje utlenowanie tkanek. Nieinwazyjnymi metodami pomiarów utlenowania są pulsoksymetria i przezskórny pomiar prężności tlenu.

Cele pracy: Celem tej pracy jest ocena przydatności połączenia terapii w komorze hiperbarycznej z techniką relaksacji blizny przykurczającej w zabiegach korekcyjno-rekonstrukcyjnych pourazowych palców ręki w II strefie Verdana na wzrost utlenowania tkanek palca oceniony w $TcpO_2$ i pulsoksymetrii.

Material i metody: Badaniem zostało objętych 51 palców u 42 pacjentów po amputacjach palców w II strefie Verdana zakwalifikowanych wtórnych zabiegów rekonstrukcyjnych i jednocześnie relaksacji blizny skórnej. Przykurczająca blizna obejmowała znaczną część obwodu palca. Pacjenci po zabiegu zostali sprężeni w komorze hiperbarycznej. W badanej grupie zbadane zostało utlenowanie tkanek palców z wykorzystaniem przezskórnej oksymetrii i pulsoksymetrii. W okresie po zabiegu badania przezskórnej oksymetrii prowadzono również w komorze hiperbarycznej.

Wyniki. Wykazano istotnie statystyczny wzrost wyników przezskórnej oksymetrii w pomiarach w komorze hiperbarycznej. Chirurgiczna relaksacji blizny skórnej palca po subtotalnej amputacji w II strefie Verdana zwiększa istotnie statystycznie saturację palca, nie zmienia istotnie statystycznie pooperacyjnych wyników pomiarów przezskórnej oksymetrii. Nie wykazano istotnej zależności pomiędzy pomiarami

saturacji i przezskórnej oksymetrii. Uzyskane wyniki przezskórnej oksymetrii zmieniają się istotnie wraz z miejscem pomiaru w obrębie tkanek palca w normobarii, ale nie w hiperbarii. Zastosowanie dodatkowego uszczelnienia czujnika nie wpłynęło istotnie na wyniki badań. W badaniu zaproponowano stosowanie hiperbarii tlenowej po zabiegach rekonstrukcyjnych w obrębie II strefy Verdana palców ręki o upośledzonym krążeniu celem optymalizacji utlenowania tkanek.

Słowa klucze: hiperbaria tlenowa, "ostra ręka", przezskórny pomiar prężności tlenu, saturacja, chirurgia ręki, opatrunek hydrokoloidowy

2. ABSTRACT

Introduction: The establishment of the Replantation Service in Poland contributed to the optimization of the treatment of acute hand injuries. The most common cause of partial or complete amputation of the fingers is a saw injury. There is an increasing number of patients requiring secondary reconstructive surgery after a history of hand injuries. Secondary surgical procedures contribute to the improvement of the grasping function and sensation, but are burdened with a higher complication rate due to the initial impaired blood supply. The cause of skin microcirculation disturbance during secondary finger reconstruction procedures is a circular scar after finger replantation. Hypoxia is considered to be one of the major risk factors for impaired wound healing. HBOT optimizes tissue oxygenation. Non-invasive methods of oxygenation measurements are pulse oximetry and percutaneous measurement of oxygen pressure.

Objectives: The aim of this study is to assess the usefulness of combining therapy in a hyperbaric chamber with the relaxation technique of the contracture scar in corrective and reconstructive procedures of traumatic fingers in Verdan's zone II for the increase in finger tissue oxygenation assessed in $TcpO_2$ and pulse oximetry

Materials and methods: The study included 51 fingers in 42 patients after amputation in Verdan's zone II in the past, currently qualified for skin scar relaxation surgery and for secondary reconstructive procedures within these fingers. The contraction scar covered a large part of the circumference of the finger. After the surgery the patients were treated in a hyperbaric chamber. In the study group, oxygenation of the finger tissues was tested with the use of $TcpO_2$ and pulse oximeter. Postoperative $TcpO_2$ examinations were also carried out in a hyperbaric chamber.

Results. A statistically significant increase in the results of $TcpO_2$ values in a hyperbaric chamber was demonstrated. Surgical relaxation of the skin scar of the fingers after subtotal amputation in Verdan's zone II increases the saturation significantly, but does not change the postoperative $TcpO_2$ values. There was no significant correlation between the measurements of saturation and percutaneous oximetry. $TcpO_2$ values change depending on the electrode placement site in normobaric conditions, but not in the HBOT. The use of an additional sensor seal did not significantly affect the test results. The study recommends the use of HBOT after secondary reconstructive procedures in the Verdan's zone II in order to optimize tissue oxygenation.

Key words: hyperbaric oxygenation, amputation, percutaneous oxygen tension measurement, saturation, hand surgery